

## بررسی تاثیر غلظت‌های تحت حاد نانو ذرات اکسید مس بر بافت آبشش و برخی از فاکتورهای خون‌شناسی ماهی کلمه (*Rutilus rutilus*)

حسن صحرايي<sup>۱\*</sup>، ساناز عاليه<sup>۲</sup>، حامد رائيجي<sup>۱</sup>، سيدعلي اکبر هدايتي<sup>۲</sup>

- ۱- گروه شیلات، دانشکده علوم کشاورزی و منابع طبیعی، دانشگاه گنبد کاووس، گنبد کاووس، ایران
- ۲- گروه شیلات، دانشکده شیلات و محیط زیست، دانشگاه علوم کشاورزی و منابع طبیعی گرگان، ایران

### چکیده

### نوع مقاله

مقاله پژوهشی اصیل

تاریخ دریافت: ۱۳۹۹/۲/۲۸

تاریخ پذیرش: ۱۳۹۹/۶/۱۵

تاریخ چاپ الکترونیکی:

۱۳۹۹/۱۲/۱۲

\* نویسنده مسول:

[hasansahraei22@gmail.com](mailto:hasansahraei22@gmail.com)

همزمان با گسترش روزافزون فناوری نانو، نگرانی‌های بسیاری در مورد خطرات احتمالی نانو مواد برای سلامتی انسان، محیط‌زیست اکوسیستم‌های آبی به‌وجود آمده است. دو فاکتور مهم در سمیت این قبیل مواد، ترکیب شیمیایی و اندازه بسیار کوچک آنها است. همچنین از شاخص‌های مهم و قابل اطمینان در بررسی وضعیت سلامتی و کنترل زیستی آبزیان بخش بافت‌شناسی و پارامترهای خون می‌باشد. از اینرو در تحقیق حاضر به بررسی اثرات غلظت‌های تحت حاد نانو ذرات اکسید مس بر بافت آبشش و برخی فاکتورهای خونی ماهی کلمه (*Rutilus rutilus*) پرداخته شد. این آزمایش در ۳ تیمار و یک گروه شاهد که هر تیمار شامل ۳ تکرار و هر تکرار شامل ۷ قطعه ماهی بود در طی ۴۲ روز در غلظت‌های مختلف (۱۰، ۴۰، ۱۰۰ ppm) بروی بچه ماهیانی به وزن تقریبی  $42 \pm 2$  گرم انجام گرفت. نتایج این آزمایش نشان داد که بافت آبشش دارای عوارضی از قبیل هیپرپلازی، اتصال تیغه‌های ثانویه‌ی مجاور، کوتاه شدن لاملها، تورم سلول‌های سنگفرشی، آنوریسیم لاملائی بود، همچنین میزان گلبول‌های قرمز با افزایش غلظت نانو اکسید مس کاهش معنی‌دار داشت. گلبول‌های قرمز از  $2/11 \pm 0/004$  در گروه شاهد به  $1/98 \pm 0/005$  در تیمار آخر، میزان هماتوکریت از  $1/37 \pm 0/011$  به  $1/34 \pm 0/001$  و هموگلوبین از  $7/8 \pm 0/1$  به  $6/9 \pm 1/32$  دارای کاهش معنی‌دار هستند. میزان هماتوکریت خون کاهش یافت که این کاهش بین گروه شاهد با سایر تیمارها معنی‌دار بود. از نتایج بدست آمده چنین می‌توان استنباط کرد که نانو ذرات مس حتی در غلظت‌های تحت حاد باعث بروز آسیب‌های در سطح بافت‌ها بخصوص بافت آبشش و ایجاد تغییراتی در سطح فاکتورهای خونی ماهی میشوند، که این تغییرات میتواند به دلیل اثرات مخرب این نوع نانو ذره بر اندام‌های خون‌ساز مانند کبد و کلیه باشد. بنابراین نتیجه گیری قطعی در این خصوص نیازمند تحقیقات بیشتر و وسیع‌تر بر روی همین گونه و گونه‌های دیگر است.

**کلید واژه‌ها:** ماهی کلمه، نانو ذرات اکسید مس، هماتوکریت، غلظت‌های تحت حاد،

آنوریسیم لاملائی

### مقدمه

فناوری نانو در معنای ساده استفاده از مواد و ساختارهای در مقیاس نانو حداقل با قطر ۱ تا ۱۰۰ نانومتر است. توانایی دستکاری ماده در چنین مقیاس اتمی و مولکولی کوچکی، سبب کاربرد وسیع این علم در شیمی، زیست‌شناسی، فیزیک، داروسازی و علوم مهندسی شده است [۱]. افزایش تولیدات و محصولات نانو به‌ناچار منجر به افزایش آلودگی‌های ناشی از نانو مواد در سطح کره زمین میشود. این نوع از منابع آلاینده محیط زیست

از طریق هوازدگی اکسید و به‌طور عمدی یا تصادفی وارد محیط می‌شوند. محیط‌های آبی که بسیار آسیب‌پذیر هستند، محل رسوب و تجمع بسیاری از این نانو ذرات و فاضلاب‌های شیمیایی هستند. در نهایت این نانو ذرات وارد واکنش با موجودات زنده و عوامل غیرزنده می‌شوند، اما اثرات مضر و تخریب‌کننده آنها هنوز به‌طور کامل شناخته نشده است و این عدم شناخت کافی منجر به ایجاد نگرانی‌هایی برای سلامت انسان و محیط‌زیست شده است [۲]. از نانو محصولات تولید شده امروزی می‌توان به دی‌اکسید تیتانیوم، نقره، آهن، اکسید روی، مس و همچنین نانو لوله‌های کربنی و گرافن اشاره کرد. نانو ذرات مس می‌توانند در واکنش‌های شیمیایی به‌عنوان افزایش دهنده سرعت (Catalyseur) کاربرد دارند. همچنین به علت هدایت الکتریکی بالا در صنایع الکترونیک مورد استفاده قرار می‌گیرند. این ذرات در مهندسی مواد به‌عنوان آلیاژ فلزی و پوشش‌های ضد خوردگی و سایش حائز اهمیت می‌باشند، و در ساخت گریس و روغن‌های جامد نیز کاربرد دارند. نانو مس کاربرد زیادی در داروسازی دارد. خون نیز یک شاخص مفید در تعیین سلامتی یک ارگان‌سیم است، و شاخص‌های خون‌شناسی در تشخیص وضعیت عملکردی جانورانی که در تماس با مواد سمی بوده‌اند بسیار مهم هستند [۳]. بررسی متغیرهای خون‌شناسی به دلیل تبادل خون با محیط خارجی جهت تشخیص اثرات مواد تنش‌زا و سمی استفاده می‌شود. همچنین بررسی این معیارها در تشخیص سمیت آلاینده‌ها پیشنهاد شده است. تخریب خون و اندام‌های خونساز در ماهیان ممکن است به دلیل شرایط زیست محیطی، آلودگی آب‌ها یا هر دو باشد [۴]. فاکتورهای سلولی در خون، تعداد گلبول‌های قرمز و سفید و شمارش افتراقی گلبول‌های سفید شاخص‌های مفیدی در واکنش‌های حاصله از تنش‌های خارجی هستند که در نهایت سبب تغییرات ریخت‌شناسی و توزیع سلولی در خون می‌شوند [۵]. Davis و همکاران [۶] گزارش کردند مواد تنش آور محیطی سبب ایجاد پاسخ‌های تنشی در پروفیل گلبول‌های سفید می‌شود. همچنین ناهنجاری‌های ریخت‌شناسی در گلبول‌های قرمز شاخص مفیدی در سمیت سلولی هستند. ماهیان نیز از جمله مهم‌ترین موجودات آبی محسوب می‌شوند که به علت ارزش اقتصادی و حساسیت در برابر آلاینده‌ها از اهمیت خاصی برخوردارند. آلاینده‌های مختلف باعث ایجاد آسیب‌های بافتی مشخصی در اندام‌های ماهیان می‌شوند، که با تعیین این نوع آسیب‌ها، از آن‌ها می‌توان به‌عنوان نشانگر زیستی به‌منظور بررسی وجود آلاینده‌ها در اکوسیستم‌های طبیعی استفاده کرد [۷]. از این‌رو تحقیقات بوم‌شناسی و زیست‌شناسی برای تعیین اثرات مواد غیرطبیعی بر حیات محیط‌زیست در سال‌های اخیر افزایش یافته است. با توجه به این‌که نگرانی فزاینده ایمنی نانو ذرات و مسئله سمیت آن‌ها وجود دارد، در کنار تمامی مزایای خاص حاصل از نانو ذرات، به‌خطر ساز بودن آن‌ها برای موجودات زنده هم توجه داشت و نباید با مشاهده برخی دستاوردهای فناوری نانو از مضرات احتمالی آن چشم‌پوشی کرد. از این‌رو هدف از این مطالعه بررسی اثر غلظت‌های تحت حاد نانو ذرات اکسید مس بر بافت آبشش به‌عنوان یک اندام موثر و کارآمد در ماهیان و برخی از فاکتورهای خونی ماهی کلمه (*Rutilus rutilus*) پرداخته شد.

## مواد و روش‌ها

### منطقه مورد مطالعه

۸۴ قطعه ماهی کلمه با میانگین وزنی  $42 \pm 2$  گرم از مرکز تکثیر و پرورش ماهیان سیجوال بندر ترکمن تهیه شد. ماهی‌ها به مدت دو هفته مرحله تطابق با شرایط آزمایشگاهی طی کرده و سپس به آکواریوم‌هایی با حجم ۱۵ لیتر و هوادهی شده با سنگ هوای ۲ سانتی‌متری و پر شده با آب شیر بدون کلر مستقر شدند. هر آکواریوم حاوی ۷ قطعه ماهی بود، و آزمایش طبق تحقیقات Zhao و همکاران [۸] در ۳ تیمار شامل: غلظت‌های ۱۰، ۴۰، ۸۰ میلی‌گرم بر لیتر نانو اکسید مس و یک گروه شاهد در قالب طرح آزمایش کاملاً تصادفی اجرا شد. سپس ماهیان به مدت ۴۲ روز در تماس با غلظت‌های مذکور در بالا بودند. در این آزمایش از نانو ذرات مس تولیدی شرکت US Research Nanomaterials ساخت کشور آمریکا با اندازه ذرات ۴۰ نانومتر استفاده شد. از انرژی صوت (sonication) نیز به‌منظور یکنواخت شدن نانو ذرات مس در محلول به مدت زمان تقریبی ۳۰ دقیقه استفاده می‌شد. تانک‌های آزمایش ۲۴ ساعت قبل از اضافه شدن ماهی به غلظت‌های مورد نظر رسیدند. تعویض آب مخازن هر ۴۸ ساعت یکبار انجام می‌شد. در هر مرحله از تعویض آب، یک سوم از آب هر مخزن استخراج می‌شد، سپس محلول نانو ذره به‌اندازه

استخراج شده به مخازن تزریق می‌شد. شاخص‌های فیزیکی شیمیایی آب در طول دوره ارزیابی شدند که شامل دما (۶/۱-۷/۲ میلی‌گرم ب لیتر)، اکسیژن محلول (۶/۱-۷/۲ میلی‌گرم بر لیتر)، PH (۷/۸-۸/۲)، هدایت الکتریکی (۴۸۲/۲ میکروزیمنس بر سانتی‌متر)، آمونیوم (۱/۳۷ میلی‌گرم بر لیتر)، فسفات کل (۰/۰۹ قسمت در میلیون) و سختی (۱۸۲ میلی‌گرم بر لیتر کربنات کلسیم) بود.

در پایان روز اول و ۴۲ (۵ قطعه از هر تیمار)، ماهی‌ها با استفاده از گل میخک با غلظت ۱۰۰ میلی‌گرم در لیتر بی‌هوش شدند. سپس خون‌گیری از ماهیان پس از خشک‌کردن ساقه دم، با استفاده از سرنگ ۲/۵ میلی‌گرم هپارینه انجام شد، و ویژگی‌های مرسوم خون‌شناسی مطابق روش‌های استاندارد خون‌شناسی برگرفته از Houston 1990 به شرح زیر اندازه‌گیری شد<sup>[۹]</sup>. شمارش تعداد گلبول سفید (هزار در میلی‌متر مکعب) و قرمز (میلیون در میلی‌متر مکعب) پس از رقیق‌سازی نمونه خون با استفاده از محلول دیس (Dace)، شامل رنگ بریلینت کریزل آبی (Brilliant cresy blue)، (۰/۱ گرم)، سترات سدیم (۳/۸ گرم)، فرمالین ۳۷ درصد (۰/۲ میلی‌لیتر) و آب مقطر تا حجم ۱۰۰ میلی‌لیتر با استفاده از پیت ملانژور سفید یا قرمز و لام هموسایتومتر به صورت دستی اجرا شد. درصد هماتوکریت (Hct) با پر کردن لوله‌های میکروهماوکریت به میزان حداقل ۲/۳ حجم لوله از خون کامل و سانتریفوژ (Sigma Germany) ۵ دقیقه در ۷۰۰۰ دور در دقیقه تعیین گردید. همچنین میزان هموگلوبین (Cyan methemoglobin) با استفاده از دستگاه اسپکتروفتومتر (USA PerkinElmer Lambda Z 800) طول موج ۵۴۰ نانومتر در آزمایشگاه تشخیص طبی کاوش، گرگان اجرا شد. به منظور شمارش افتراقی گلبول سفید، لام اسمیر (گسترش خونی) تهیه و سپس با رنگ‌آمیزی توسط محلول گیمسا سلول‌های خونی قابل شناسایی شدند. شمارش افتراقی گلبول‌ها با استفاده از گسترش خونی رنگ‌آمیزی شده و مطابق شکل گلبول‌ها با کلید شناسایی مرتبط صورت گرفت<sup>[۱۰]</sup>. حجم متوسط گلبول قرمز (MCV)، مقدار متوسط هموگلوبین گلبول قرمز (MCH) و غلظت متوسط هموگلوبین گلبول قرمز (MCHC) بر اساس روابط زیر تعیین شد<sup>[۱۱]</sup>.

$$MCV = (HCT/RBC) * 10 \quad MCH = (Hb/RBC) * 10 \quad MCHC = (Hb/RBC) * 100$$

نمونه‌برداری از بافت آبشش ماهی‌ها به صورت کاملاً تصادفی انجام شد و در زمان نمونه برداری از هر تیمار ۲ قطعه ماهی به صوت کاملاً تصادفی صید و استفاده شد. پس از بیهوش کردن بافت آبشش آنها خارج شد. نمونه‌ها به مدت ۲۴ ساعت در محلول بوئن تثبیت شدند. سپس چندین مرتبه با الکل اتانول ۷۰ درصد مورد شستشو قرار گرفتند. پس از آن توسط الکل ۹۵ و ۱۰۰ و نهایتاً توسط الکل بوتانول آگیری شدند، و سپس با پارافین قالب‌گیری شدند. از بافت‌ها برش‌هایی به ضخامت ۵-۶ میکرومتر تهیه شد. پس از نگهداری به مدت ۴۸ ساعت در دمای ۳۷ درجه آون به روش استاندارد هماتوکسیلین اتوزین رنگ‌آمیزی صورت گرفت. در نهایت به منظور بررسی عوارض بافتی ناشی از اثر نانوذره مس و مقایسه بافت‌های موردنظر با نمونه‌های شاهد از میکروسکوپ نوری مجهز به دوربین عکس‌برداری استفاده گردید. آزمایشات با استفاده از آنالیز آماری یک‌طرفه (ANOVA) مشخص و سپس با استفاده از آزمون دانکن (Duncan) معنی‌دار بودن تفاوت بین میانگین تیمارها به تفکیک در سطح اعتماد ۵ درصد ارزیابی گردید. تجزیه و تحلیل داده‌ها به کمک نرم‌افزار SPSS نسخه ۱۸ انجام شد.

## نتایج

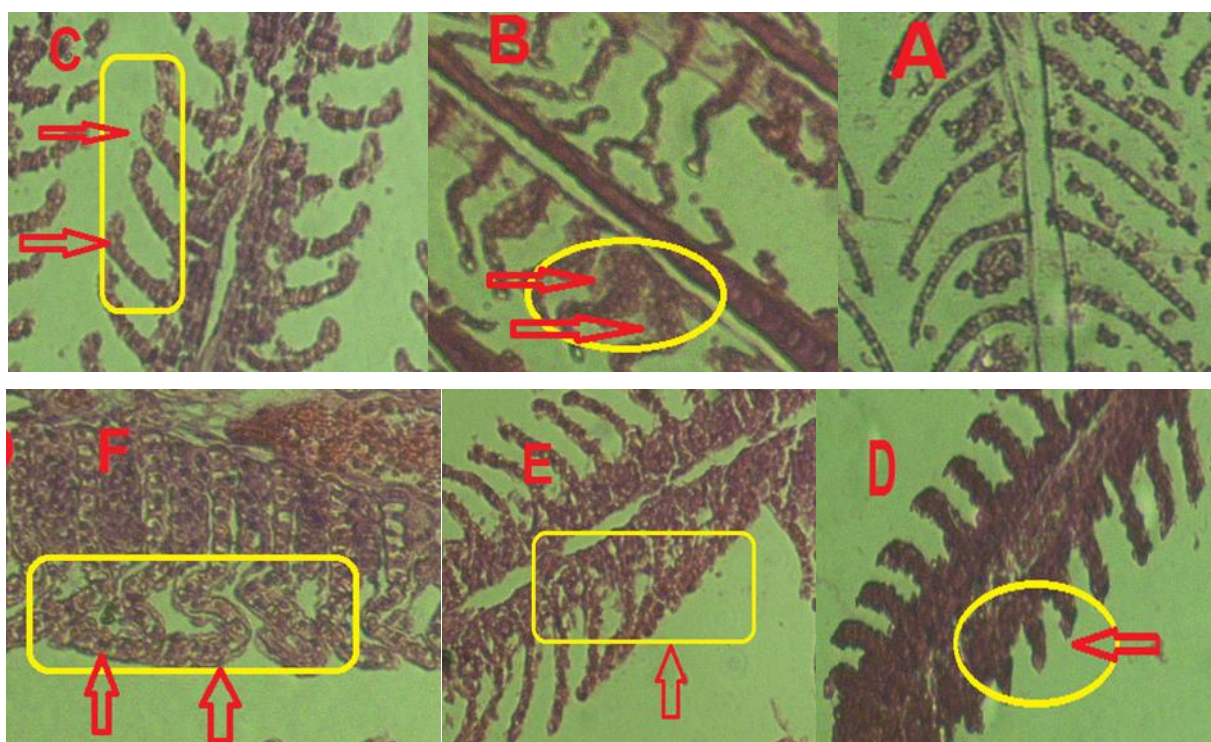
جدول ۱ نشان‌دهنده نتایج حاصل از آزمایشات خون‌شناسی ماهی‌های در معرض نانو اکسید مس در طی دوره ۴۲ روزه می‌باشد. نتایج این آزمایش نشان داد که میزان گلبول‌های قرمز با افزایش غلظت نانو اکسید مس کاهش معنی‌دار داشت. گلبول‌های قرمز از ۲/۱۱ در گروه شاهد به ۱/۹۸ در تیمار آخر، میزان هماتوکریت از ۱/۳۷ به ۱/۳۴ و هموگلوبین از ۷/۸ به ۶/۹ دارای کاهش معنی‌دار هستند. میزان هماتوکریت خون کاهش یافت، که این کاهش بین گروه شاهد با سایر تیمارها معنادار بود. میزان هموگلوبین با افزایش غلظت، کاهش داشت. میزان M.C.H.C در تیمارهای مختلف، متفاوت بود. M.C.H و M.C.V با افزایش غلظت، افزایش یافت. این افزایش بین گروه شاهد با تیمارهای ۱ و ۲ معنادار نبوده است. اما با تیمار آخر دارای اختلاف معناداری بود.

تعداد این گلبول‌های سفید در تیمار شاهد از ۸۵۳۳/۳۳ به ۹۵۶۶/۶۶ در تیمار آخر افزایش یافت. این افزایش در گروه شاهد با همه‌ی تیمارها بجز

تیمار ۲ دارای اختلاف معناداری بود. بیشترین و کمترین میزان به ترتیب مربوط به غلظت ۱۰۰ ppm و شاهد بود. نوتروفیل و لنفوسیت خون نیز در گروه شاهد با سایر تیمارها اختلاف معناداری نشان نداد.

جدول ۱. نتایج حاصل از آزمایشات هماتولوژی ماهی‌های در معرض نانو اکسید مس در طی دوره ۴۲ روزه؛ داده‌ها بوسیله میانگین  $\pm$  انحراف معیار محاسبه شدند. مقادیر به دست آمده برای هر ویژگی که حداقل دارای یک حرف مشترک می‌باشند، از نظر آماری در سطح ۵ درصد اختلاف معنی‌دار ندارند.

شاخص	گروه شاهد	غلظت ۱۰ (ppm)	غلظت ۴۰ (ppm)	غلظت ۸۰ (ppm)
گلبول قرمز ( $\times 10^6$ )	۲/۱۱ $\pm$ ۰/۰۰۴ <sup>a</sup>	۲/۰۸ $\pm$ ۰/۰۱۲ <sup>b</sup>	۲/۰۶ $\pm$ ۰/۰۰۹ <sup>b</sup>	۱/۹۸ $\pm$ ۰/۰۰۵ <sup>c</sup>
هماتوکریت (درصد)	۱/۳۷ $\pm$ ۰/۰۱۱ <sup>a</sup>	۱/۳۵ $\pm$ ۰/۰۰۴ <sup>b</sup>	۱/۳۵ $\pm$ ۰/۰۰۲ <sup>b</sup>	۱/۳۴ $\pm$ ۰/۰۰۱ <sup>c</sup>
هموگلوبین (گرم بر دسی لیتر)	۷/۸ $\pm$ ۰/۱ <sup>a</sup>	۷/۵۶ $\pm$ ۰/۰۵ <sup>ab</sup>	۷/۴ $\pm$ ۲/۴۲ <sup>b</sup>	۶/۹ $\pm$ ۱/۳۳ <sup>c</sup>
M.C.H.C (درصد)	۳۲/۷۶ $\pm$ ۰/۴۷ <sup>ab</sup>	۳۳/۰۶ $\pm$ ۰/۱۱ <sup>a</sup>	۳۲/۹۶ $\pm$ ۰/۲۵ <sup>a</sup>	۳۱/۵ $\pm$ ۰/۳ <sup>c</sup>
M.C.V (فمتو لیتر)	۱/۸۲ $\pm$ ۰/۰۳ <sup>b</sup>	۱/۸۹ $\pm$ ۰/۰۳ <sup>b</sup>	۱/۹۲ $\pm$ ۰/۰۳ <sup>b</sup>	۲/۲۴ $\pm$ ۰/۰۲ <sup>a</sup>
M.C.H (پیکو گرم)	۰/۵۹ $\pm$ ۰/۰۰۵ <sup>b</sup>	۰/۶۲ $\pm$ ۰/۰۱ <sup>b</sup>	۰/۶۳ $\pm$ ۰/۰۰۵ <sup>b</sup>	۰/۷ $\pm$ ۰/۰۰۵ <sup>a</sup>
گلبول سفید ( $\times 10^3$ ) میکرو	۸۵۳۳/۳۳ $\pm$ ۲۵۱/۶ <sup>c</sup>	۹۲۶۶/۶۶ $\pm$ ۵۷/۷۳ <sup>ab</sup>	۹۰۳۳/۳۳ $\pm$ ۱۵۲/۷۵ <sup>bc</sup>	۹۵۶۶/۶۶ $\pm$ ۱۵۲/۷۵ <sup>a</sup>
نوتروفیل (درصد)	۶/۳۳ $\pm$ ۰/۵۸ <sup>a</sup>	۷/۶۶ $\pm$ ۰/۵۷ <sup>a</sup>	۷/۰۰ $\pm$ ۱/۰۰ <sup>a</sup>	۷/۳۳ $\pm$ ۰/۵۷ <sup>a</sup>
لنفوسیت (درصد)	۹۳/۳۳ $\pm$ ۰/۵۷ <sup>a</sup>	۹۱/۳۳ $\pm$ ۱/۵۲ <sup>a</sup>	۹۲/۰۰ $\pm$ ۲/۰۰ <sup>a</sup>	۹۱/۰۰ $\pm$ ۱/۰۰ <sup>a</sup>



شکل ۱. A بافت نرمال آبشش شاهد B آنوریسم لاملائی C هیپرپلازی (Lamellar aneurism) D کوتاه شدن لاملاها E اتصال تیغه‌های ثانویه مجاور F تورم سلول‌های سنگفرشی (Epithelial hypertrophy)

تغییرات بافت‌شناسی در نمونه‌های قرارگرفته در معرض نانو ذرات مس مشهود بود در حالی که هیچ تغییر قابل تشخیصی در آبشش ماهیان

گروه شاهد مشاهده نشد، و سلول‌های اپیتلیال و لاملاهای ثانویه و اولیه تغییراتی را نشان ندادند، و دارای حالت نرمال بودند. اثرات آسیب‌شناسی نانوذرات اکسید مس بر بافت آبشش ماهی کلمه نیز در غلظت‌های مختلف در مقایسه با گروه شاهد در شکل ۱ نشان داده شده است. مهم‌ترین عوارض ایجاد شده پس از رویارویی با نانو ذرات مس در بافت آبشش شامل: آنوریکسم لاملائی (B) هیپرپلازی (C) کوتاه شدن لاملاها (D) اتصال تیغه‌های ثانویه مجاور (E) تورم سلول‌های سنگفرشی (F) بود.

## بحث

در تحقیق حاضر میزان گلبول‌های قرمز، هماتوکریت و هموگلوبین ماهیانی که در معرض نانو اکسید مس قرار داشتند، کاهش معنی‌داری داشته است. این سه شاخص خون‌شناسی اطلاعات با ارزشی را برای زیست‌شناسان شیلاتی و پرورش‌دهندگان آبزیان به عنوان شاخص‌های مناسبی از وضعیت سلامت ماهیان و واکنش به تنش‌های محیطی فراهم می‌کند. به نظر می‌رسد افزایش نیاز اکسیژنی ماهی در مواجهه با تنش منجر به بروز این تغییرات شده باشد. افزایش نیاز اکسیژنی در مواجهه با تنش محیطی در آبزیان مختلف نظیر افزایش مصرف اکسیژن در قزل‌آلای رنگین‌کمان پس از تغذیه با غذای آلوده به مس گزارش شده است [۱۲]، که معمولاً به دلیل افزایش تقاضای انرژی برای مواجهه با شرایط تنش‌زا است [۱۳]. کاهش شاخص‌های اریتروسیتهی خون به دلیل کم‌خونی رخ می‌دهد. در طی کم‌خونی، کاهش در تعداد گلبول‌های قرمز، هموگلوبین و هماتوکریت مشاهده می‌شود، که ممکن است به دلیل خونریزی، لیز گلبولی یا کاهش تولید گلبول‌های قرمز صورت پذیرد، که با نتایج مطالعه حاضر هم‌خوانی دارد. کاهش هماتوکریت نیز در این مطالعه مشهود بود، و Woo و همکاران [۱۴] عوامل کاهش هماتوکریت را همان عوامل کاهش اندازه یا تعداد گلبول‌های قرمز می‌دانند، و اگر آلاینده‌ای توانایی ایجاد این تاثیرات را در گلبول‌های قرمز داشته باشد، هماتوکریت خون آن نیز کاهش می‌یابد و سنجش آن می‌تواند در تشخیص بیماری مؤثر باشد. علت‌های مختلفی ممکن است باعث کاهش گلبول‌های قرمز ماهی شوند که از آن‌ها می‌توان به تجمع گلبول‌های قرمز در آبشش ماهی‌های در معرض استرس ناشی از آلاینده اشاره کرد [۱۵]. از آنجایی که افزایش تعداد گلبول‌های سفید خون یک واکنش در برابر ورود مواد آلاینده یا خارجی در بدن ماهی می‌باشد، بنابراین تعداد کل گلبول‌های سفید در این مطالعه با افزایش غلظت نانو اکسید مس افزایش معنی‌داری داشت. افزایش گلبول‌های سفید در ابتدا به معنی قرار گرفتن بدن در معرض عفونت است. تعداد این گلبول‌ها ممکن است در موارد مختلف کاهش یا افزایش یابد [۱۶]. رضویان و همکاران [۱۷] گزارش کردند که ۶ ماه استفاده از آب حاوی نانوذرات نقره به‌عنوان آب آشامیدنی موش‌های صحرایی نژاد ویستار (Vistar rats) منجر به کاهش معنی‌دار تعداد گلبول سفید می‌شود که دلیل آن را مرگ برنامه‌ریزی شده سلولی (آپوپتوزیس سلولی) عنوان کرده‌اند. کاهش گلبول‌های سفید می‌تواند به دلیل کاهش عملکرد بافت‌های خون‌ساز از قبیل کلیه، طحال یا بیماری‌های عفونی باشد [۱۸]. از پاسخ‌های ایمنی بدن ماهی در طی دوره استرس، افزایش تعداد کل گلبول‌های سفید و افزایش رهاسازی گلبول‌های سفید به جریان خون است [۱۹]. در حالت کلی استرس موجب افزایش تعداد گلبول‌های سفید و قند خون شده و در عوض موجب کاهش هموگلوبین، تعداد اریتروسیته (گلبول قرمز) می‌باشد [۲۰]. میزان نوتروفیل خون در این تحقیق با افزایش غلظت نانوذره مورد نظر افزایش یافته است. Mekkawy و همکاران [۴] با در معرض قراردادن گربه ماهی آفریقایی *Clarias gariepinus* با ماده سمی ۴- نونیل فنل، کاهش فراوانی لنفوسیت و افزایش فراوانی نوتروفیل و ائوزینوفیل را گزارش کردند [۱]. نوتروفیل وظایف زیادی از جمله فاگوسیتوز ذرات کوچک، پاسخ به التهاب، تجزیه آلاینده و مراحل سوخت و ساز نظیر نابود کردن سلول‌ها را به عهده دارد. بنابراین افزایش نوتروفیل در مواجهه با آلاینده‌ها دور از انتظار نیست. در این مطالعه میزان لنفوسیت دارای کاهش بوده است. این در حالی است که میزان کلی گلبول‌های سفید افزایش یافت. لنفوسیت بیشترین لوکوسیت ماهیان است و بسیاری از وظایف سیستم ایمنی را بر عهده دارد. لنفوسیت‌ها در مواجهه با آلودگی کاهش می‌یابند [۲۱].

در بررسی شاخص‌های خون‌شناسی خون سیاه‌ماهی کاهش معنی‌داری در میزان هموگلوبین، هماتوکریت، تعداد گلبول‌های سفید، تعداد گلبول‌های قرمز و لنفوسیت نشان داده شد اما تعداد نوتروفیل‌ها به‌صورت معنی‌داری در گروه‌های در معرض دیازینون نسبت به گروه شاهد افزایش

یافت، اما تفاوت عمده‌ای در مقادیر MCV, MCH و MCHC مشاهده نشد [۲۲]. در حالی که در تحقیق حاضر میزان گلبول سفید، MCV و MCH افزایش یافت ولی نوتروفیل و لنفوسیت در ماهی‌های در معرض نانو اکسید مس اختلاف معناداری نداشتند، دلیل افزایش میزان گلبول‌های سفید قرار گرفته در معرض استرس ممکن است به دلیل این باشد که موجود توانسته است سیستم ایمنی خود را در مواجهه با آلاینده تقویت کند و با شرایط سازگار شود [۲۳].

آبشش ماهی اندامی چند منظوره بوده که اعمال تنفس، تنظیم اسمزی، تنظیم تعادل اسید - بازی و دفع ترکیبات نیتروژنی را به عهده دارد. این اندام دارای سطح تماس گسترده‌ای با آب اطراف است و به همین جهت نسبت به حضور مواد شیمیایی و آلاینده‌ها بسیار حساس است [۲۴]. پس از مواجهه ماهی‌ها با نانو ذرات مس آسیب‌های گوناگونی در بافت آبششی مشاهده شد که از آن جمله می‌توان به هیپرپلازی، اتصال تیغه‌های ثانویه‌ی مجاور، کوتاه شدن لامل‌ها، تورم سلول‌های سنگفرشی، آنوریکسم لاملائی اشاره کرد. این تغییرات در هر سه گروه آزمایشی مواجه شده با نانو ذرات مشاهده شد، ولی به نظر می‌رسد که میزان اثرات در بافت آبششی متناسب با میزان غلظت نانو ذرات مس بوده است. آسیب‌های بافتی که ما در ماهیان مورد آزمایش مشاهده نمودیم، در سایر پژوهش‌ها در این ماهیانی که در معرض نانو ذرات نقره [۲۵]، نانو ذرات مس [۲۶]، نانو ذرات اکسید روی [۲۷] و سایر آلاینده‌ها قرار گرفته بودند، گزارش شده بود.

کوتاه شدن و در هم پیچیدگی لامل‌ها و هیپرپلازی اپیتلیالی ارتباط میان آبشش و آب را کاهش می‌دهد و در نتیجه از تبادلات یونی و گازی می‌کاهد. نتیجه چنین وضعیتی افزایش ضخامت لایه‌های اپیتلیومی است که می‌تواند منجر به افزایش ضخامت اپیدرم و پهنای تیغه‌های شده و به حال تیغه‌های آبی مجاور منتهی می‌گردد. Bilberg و همکاران [۲۸]، اختلالات تنفسی و کاهش مقاومت در برابر هیپوکسی را در ماهی *Eurasian perch* پس از آنکه ۲۶ ساعت در معرض نانو ذرات نقره بود گزارش کردند. وضعیت هیپوکسی ناشی از آسیب‌های بافتی در ماهی *Japanese Medaka* [۲۹] نیز مشاهده شد و بر طبق یافته‌های این نویسندگان این آسیب‌ها در اثر استرس‌های اکسیداتیو به وجود آمده‌اند. در پژوهش حاضر نانو ذرات مس باعث اتساع عروق خونی لاملاها و تجمع سلول‌های خونی شد. بر طبق یافته‌های Valerio-García و همکاران [۳۰] این تغییرات حاکی از آسیب سلول‌های پیلاز و عروق خونی می‌باشد و باعث افزایش جریان خون در لامل می‌شود. طبق گزارشات نویسندگان متعددی detachment همیشه در نتیجه ادم در لاملاهای ثانویه به وجود می‌آید [۳۱] و در بین ماهیانی که در معرض نانو ذرات گوناگون قرار می‌گیرند، شایع است. این پدیده می‌تواند یک مکانی دفاعی شدید باشد چون جدا شدن اپی تلایل لاملا. فاصله ما بین آلودگی و جریان خون را افزایش می‌دهد [۳۲]. نانو ذرات انتقال یونها توسط  $Na^+$  و  $k^+$ -ATPase را مختل می‌کند و متعاقب آن تعادل اسمز بر هم می‌ریزد. بافت آبشش به دلیل فعالیت بالایی که در تبادل یونها با محیط دارد، هدف خوبی برای اثرگذاری آلاینده‌ها به شمار می‌رود به همین دلیل تغییراتی از قبیل تکروز و تورم سلولی در مواجهه با آلاینده‌ها گزارش گردیده است [۳۳]. مطابق با یافته‌های Karlsson و همکاران [۳۴]، افزایش لایه‌های سلولی اپیتلیوم به دلیل زیاد شدن تقسیمات میتوزی در اپیتلیوم لامل‌ها می‌باشد. Kanthom و Richards [۳۵] خاطر نشان کردند که هیپرپلازی و همجوشی در آبشش‌ها به دلیل وجود سموم ایجاد می‌شود و سموم ترتیب گلیکوپروتئین موجود در سلول‌های موکوس را تغییر می‌دهند و به این ترتیب تأثیرات منفی بر چسبندگی لاملاهای مجاور دارند. این تغییرات نمونه‌هایی از مکانیسم دفاعی بدن هستند و به این ترتیب فاصله میان خون و محیط اطراف افزایش می‌یابد و مانع از ورود آلاینده‌ها به بدن ماهی می‌شود. تمامی آسیب‌های که در مطالعه حاضر مشاهده گردیدند، می‌توانند موجب اختلال در تنفس، ترشح و باز جذب مواد در آبشش گردند. به نظر می‌رسد که پاسخ‌های بافت آبششی به آلاینده‌ها، به زیست‌شناسی ماهی (جنس و سن ماهی) وابسته نیست. به‌طور کلی آسیب شناسی بافتی، بافت آبششی جهت پایش کلی محیط از نظر وجود یا نبود آلاینده‌ها و نیز اثرگذاری یک آلاینده در بافت موجودات آبی ساکن در محیط بسیار مفید است. هر چند که تغییرات آن برای آلاینده خاصی اختصاصی نمی‌باشد [۳۶].

نتیجه‌گیری نهایی

بطور کلی می‌توان از نتایج ذکر شده در بالا این چنین نتیجه گرفت که نانو ذرات کسید مس میتواند باعث بروز تغییرات در سطح بافتها بخصوص در بافت آبشش و فاکتورهای خونی ماهی کلمه شود. با توجه به تغییرات ایجاد شده در بافت آبشش و تعداد گلبولهای قرمز، سفید و شمارش افتراقی آنها پس از دوره ۴۰ روز در معرض گذاری می‌توان به اثر نامطلوب و تنش زای نانوذرات مس خصوصا در دوزهای بالا (۴۰ و ۸۰) در مقایسه با گروه شاهد (غلظت صفر) اذعان نمود، چنین تغییراتی میتواند به دلیل اثرات مخرب این نوع نانو ذره بر اندامهای خون ساز مانند کبد و کلیه باشد. بنابراین نتیجه گیری قطعی در این خصوص نیازمند تحقیقات بیشتر و وسیع تر بر روی همین گونه و گونه‌های دیگر است.

**تشکر و قدردانی:** نگارندگان این تحقیق از مهندس سامان ضرونی و گروه تولید و بهره برداری دانشگاه علوم کشاورزی و منابع طبیعی گرگان کمال تقدیر و تشکر را دارند.

**تأییدیه اخلاقی:** موردی توسط نویسندگان گزارش نشده است.

**تعارض منافع:** موردی توسط نویسندگان گزارش نشده است.

**سهم نویسندگان:** موردی توسط نویسندگان گزارش نشده است.

**منابع مالی:** موردی توسط نویسندگان گزارش نشده است.

## منابع

- 1- Masciangioli, T., Zhang, W. 2003. Environmental technologies at the nanoscale, Environ. Sci. Technol.; 37(5): 102-108. <https://doi.org/10.1021/es0323998>
- 2- Scown, TM., Santos, EM., Johnston, BD., Gaiser, B. 2010. Effects of aqueous exposure to silver nanoparticles of different sizes in rainbow trout. Toxicol. Sci.; 115(2): 521-534. <https://doi.org/10.1093/toxsci/kfq076>
- 3- Abbas, G., & Siddiqui, P. J. 2009. Effects of different feeding level on the growth, feed efficiency and body composition of juvenile mangrove red snapper, *Lutjanus argentimaculatus* (Forsskal 1775). Aquaculture Research, 40(7), 781-789. <https://doi.org/10.1111/j.1365-2109.2008.02161.x>
- 4- Mekki, IA., Mahmoud, UM., Sayed, AH. 2011. Effects of 4-nonylphenol on blood cells of the African catfish *Clarias gariepinus* (Burchell, 1822), Tissue and cell.; 43(4): 223-229. <https://doi.org/10.1016/j.tice.2011.03.006>
- 5- Parrino, V., Cappello, T., Costa, G., Cannavà, C., Sanfilippo, M., Fazio, F., Fasulo, S. 2018. Comparative study of haematology of two teleost fish (*Mugil cephalus* and *Carassius auratus*) from different environments and feeding habits. The European Zoological Journal, 85(1), 193-199. <https://doi.org/10.1080/24750263.2018.1460694>
- 6- Davis, AK., Maney, DL., Maerz, JC. 2008. The use of leukocyte profiles to measure stress in vertebrates: a review for ecologists, Fun. Ecol.; 22(5): 760-772. <https://doi.org/10.1111/j.1365-2435.2008.01467.x>
- 7- Oliveira Ribeiro, C. A., Belger, L., Pelletier, E., Rouleau, C. 2002. Histopathological evidence of inorganic mercury and methyl mercury toxicity in the arctic charr (*Salvelinus alpinus*). Environmental research, 90(3), 217-225. [https://doi.org/10.1016/S0013-9351\(02\)00025-7](https://doi.org/10.1016/S0013-9351(02)00025-7)
- 8- Zhao, J., Wang, Z., Liu, X., Xie, X., Zhang, K., Xing, B. 2011. Distribution of CuO nanoparticles in juvenile carp (*Cyprinus carpio*) and their potential toxicity. Journal of hazardous materials, 197, 304-310. <https://doi.org/10.1016/j.jhazmat.2011.09.094>
- 9- Houston, A. H. 1997. Are the classical hematological variables acceptable indicators of fish health? Transactions of the American Fisheries Society, 126(6), 879-894. [https://doi.org/10.1577/1548-8659\(1997\)126<0879:RATCHV>2.3.CO;2](https://doi.org/10.1577/1548-8659(1997)126<0879:RATCHV>2.3.CO;2)

- 10- Fazio, F. 2019. Fish hematology analysis as an important tool of aquaculture: a review. *Aquaculture*, 500, 237-242. <https://doi.org/10.1016/j.aquaculture.2018.10.030>
- 11- Fayed, W. M., Khalil, R. H., Sallam, G. R., Mansour, A. T., Elkhayat, B. K., Omar, E. A. 2019. Estimating the effective level of *Yucca schidigera* extract for improvement of the survival, haematological parameters, immunological responses and water quality of European seabass juveniles (*Dicentrarchus labrax*). *Aquaculture Reports*, 15, 100208 .<https://doi.org/10.1016/j.aqrep.2019.100208>
- 12- Felix, F. J., & Prabhu, F. C. M. 2018. Efficacy of Herbicide Glyphosate Hijack® on the Blood Parameters of the Freshwater Fish, *Catla catla* (HAM). *Asian Journal of Biology*, 1-10.<https://doi.org/10.9734/ajob/2018/v7i230049>
- 13- Harikrishnan, R., Rani, M. N., Balasundaram, C. 2003. Hematological and biochemical parameters in common carp, *Cyprinus carpio*, following herbal treatment for *Aeromonas hydrophila* infection. *Aquaculture*, 221(1-4), 41-50. [https://doi.org/10.1016/S0044-8486\(03\)00023-1](https://doi.org/10.1016/S0044-8486(03)00023-1)
- 14- Woo, S. J., Kim, N. Y., Kim, S. H., Ahn, S. J., Seo, J. S., Jung, S. H., ... & Chung, J. K. 2018. Toxicological effects of trichlorfon on hematological and biochemical parameters in *Cyprinus carpio* L. following thermal stress. *Comparative Biochemistry and Physiology Part C: Toxicology & Pharmacology*, 209, 18-27. <https://doi.org/10.1016/j.cbpc.2018.03.001>
- 15- Narain, A. S., Srivastava, P.N. 1989. Anemia in the freshwater teleost. *Heteropneustes fossilis* under the stress of environmental pollution. *J.Environmental Contamination and Toxicology*. 627-634. <https://doi.org/10.1007/BF01701945>
- 16- Winkaler, E. U., Santos, T. R., Machado-Neto, J. G., Martinez, C. B. 2007. Acute lethal and sublethal effects of neem leaf extract on the neotropical freshwater fish *Prochilodus lineatus*. *Comparative Biochemistry and Physiology Part C: Toxicology & Pharmacology*, 145(2), 236-244. <https://doi.org/10.1016/j.cbpc.2006.12.009>
- 17- Razavian, MH., Safarpour, E., Roshanai, K., Yazdian, MR. 2011. Study of Biochemical and hematological parameters changes of Wistar rats blood parallel to oral nanosilver consumption, *J Babol Univ. Med. Sci.*; 13(1): 22-27. <http://jbums.org/article-1-3713-en.html>
- 18- Das, P. C., Ayyappan, S., Jena, J. K. 2006. Haematological changes in the three Indian major carps, *Catla catla*, *Labeo rohita* and *Cirrhinus mrigala* exposed to acidic and alkaline water pH. *J.Aquaculture*. 256:80-87. <https://doi.org/10.1016/j.aquaculture.2006.02.019>
- 19- Al-Asgah, N. A., Abdel-Warith, A. W. A., Younis, E. S. M., & Allam, H. Y. 2015. Haematological and biochemical parameters and tissue accumulations of cadmium in *Oreochromis niloticus* exposed to various concentrations of cadmium chloride. *Saudi journal of biological sciences*, 22(5), 543-550. <https://doi.org/10.1016/j.sjbs.2015.01.002>
- 20- Blahova, J., Modra, H., Sevcikova, M., Marsalek, P., Zelnickova, L., Skoric, M., & Svobodova, Z. 2014. Evaluation of biochemical, haematological, and histopathological responses and recovery ability of common carp (*Cyprinus carpio* L.) after acute exposure to atrazine herbicide. *BioMed research international*, 2014. <https://doi.org/10.1155/2014/980948>
- 21- Jahanbakhshi, A., Hedayati, A., Pirbeigi, A., & Javadimoosavi, M. 2015. Determination of acute toxicity and the effects of sub-acute concentrations of CuO nanoparticles on blood parameters in *Rutilus rutilus*. *Nanomedicine Journal*, 2(3), 195-202. <http://eprints.mums.ac.ir/id/eprint/4417>
- 22- Hedayati, A., Tarkhani, R. 2014. Hematological and gill histopathological changes in iridescent shark, *Pangasius hypophthalmus* (Sauvage, 1878) exposed to sublethal diazinon and deltamethrin concentrations. *Fish physiology and biochemistry*, 40(3), 715-720. -3 <https://doi.org/10.1007/s10695-013-9878>
- 23- Remyła, S. R., Ramesh, M., Sajwan, K. S., & Kumar, K. S. 2008. Influence of zinc on cadmium induced



- haematological and biochemical responses in a freshwater teleost fish *Catla catla*. *Fish physiology and biochemistry*, 34(2), 169. <https://doi.org/10.1007/s10695-007-9157-2>
- 24- Wilson, J.M., Laurent, P. 2002. Fish Gill Morphology: Inside Out. *JOURNAL OF EXPERIMENTAL ZOOLOGY* 293:192-213. <https://doi.org/10.1002/jez.10124>
- 25- Wu, Y., Zhou, Q. 2013. Silver nanoparticles cause oxidative damage and histological changes in medaka (*Oryzias latipes*) after 14 days of exposure. *Environ. Toxicol. Chem.* 32:165-173. <https://doi.org/10.1002/etc.2038>
- 26- Al-Bairuty, G. A., Shaw, B. J., Handy, R. D., & Henry, T. B. 2013. Histopathological effects of waterborne copper nanoparticles and copper sulphate on the organs of rainbow trout (*Oncorhynchus mykiss*). *Aquatic Toxicology*, 126, 104-115. <https://doi.org/10.1016/j.aquatox.2012.10.005>
- 27- Hao, L., & Chen, L. 2012. Oxidative stress responses in different organs of carp (*Cyprinus carpio*) with exposure to ZnO nanoparticles. *Ecotoxicology and environmental safety*, 80, 103-110. <https://doi.org/10.1016/j.ecoenv.2012.02.017>
- 28- Bilberg, K., Malte, H., Wang, T., Baatrup, E. 2010. Silver nanoparticles and silver nitrate cause respiratory stress in Eurasian perch (*Perca fluviatilis*). *Aquatic Toxicology*, 96(2), 159-165. <https://doi.org/10.1016/j.aquatox.2009.10.019>
- 29- Van der Oost, R., Beyer, J., Vermeulen, N. P. E. 2003. Fish bioaccumulation and biomarkers in environmental risk assessment: a review, *Environ. Toxicol. Pharmacol.*; 13: 57-149. [https://doi.org/10.1016/S1382-6689\(02\)00126-6](https://doi.org/10.1016/S1382-6689(02)00126-6)
- 30- Valerio-García, R. C., Carbajal-Hernández, A. L., Martínez-Ruíz, E. B., Jarquín-Díaz, V. H., Haro-Pérez, C., Martínez-Jerónimo, F. 2017. Exposure to silver nanoparticles produces oxidative stress and affects macromolecular and metabolic biomarkers in the goodeid fish *Chapalichthys pardalis*. *Science of the Total Environment*, 583, 308-318. <https://doi.org/10.1016/j.scitotenv.2017.01.070>
- 31- Sayadi, M. H., Mansouri, B., Shahri, E., Tyler, C. R., Shekari, H., Kharkan, J. 2020. Exposure effects of iron oxide nanoparticles and iron salts in blackfish (*Capoeta fusca*): Acute toxicity, bioaccumulation, depuration, and tissue histopathology. *Chemosphere*, 125900. <https://doi.org/10.1016/j.chemosphere.2020.125900>
- 32- Arellano, J. M., Storch, V., Sarasquete, C. 1999. Histological changes and copper accumulation in liver and gills of the Senegales sole, *Solea senegalensis*. *Ecotoxicology and Environmental Safety*, 44(1), 62-72. <https://doi.org/10.1006/eesa.1999.1801>
- 33- Shaw, B. J., Al-Bairuty, G., Handy, R. D. 2012. Effects of waterborne copper nanoparticles and copper sulphate on rainbow trout, (*Oncorhynchus mykiss*): physiology and accumulation. *Aquat. Toxicol.* 116: 90-101. <https://doi.org/10.1016/j.aquatox.2012.02.032>
- 34- Karlsson, N.L., Runn, P., Haux, C., Forlin, L. 1985. Cadmium induced changes in gill morphology of zebra fish, *Brachydanio rerio* and rainbow trout, *Salmo gairdneri*. *J. Fish Biol.* 27: 81-95. <https://doi.org/10.1111/j.1095-8649.1985.tb04011.x>
- 35- Kantham, K. P. L., Richards, R. H. 1995. Effect of buffers on the gill structure of common carp, *Cyprinus carpio* L., and rainbow trout, *Oncorhynchus mykiss* (Walbaum). *Journal of fish diseases*, 18(5), 411-423. <https://doi.org/10.1111/j.1365-2761.1995.tb00333.x>
- 36- Au, D. W. T. 2004. The application of histo-cytopathological biomarkers in marine pollution monitoring: a review. *Marine Pollution Bulletin.* 48: 817-834. <https://doi.org/10.1016/j.marpolbul.2004.02.032>

## Effect of sub-acute copper oxide nano-particles on gill tissue and some haematological indices of Caspian Roach (*Rutilus rutilus caspicus*)

Hassan Sahraei<sup>1\*</sup>, Sanaz Aleieh<sup>2</sup>, Hamed Raeiji<sup>1</sup>, Seyed Aliakbar Hedayati<sup>2</sup>

1- Fisheries Department, Natural Resources & Agriculture Faculty, Gonbad Kavous University, Gonbad Kavous, Iran

2- Fisheries Department, Fisheries & Ecology Faculty, Gorgan University of Agricultural Sciences & Natural Resources, Gorgan, Iran

### ABSTRACT

There is a rising concern about the potential risks of nanomaterials to human health, the environment, and aquatic ecosystems. The chemical composition and small size of the nanomaterials are the most important factors in the toxicity of these materials. Histological study of gill and investigation of hematological parameters are important for monitoring the health condition in aquatic animals. Therefore, the effects of subacute concentrations of copper oxide nanoparticles were examined on some hematological parameters of Caspian Roach (*Rutilus rutilus*) in this study. The experiment was performed at 15 liters aquariums in three experimental groups including 10, 40, 80 ppm copper oxide nanoparticles and the control group for 42 days. Each treatment included three replicates consisting of seven juvenile carp with an approximate weight of  $42 \pm 2$  gr. The results of this experiment showed that copper oxide nanoparticles caused hyperplasia, lamellar fusion, epithelial hypertrophy, lamellar aneurism, and reduce secondary lamellae length. Besides, red blood cells (RBC) was significantly decreased with the increase in the concentration of copper oxide nanoparticle ( $P < 0.05$ ). RBC had a significant reduction from  $2.11 \pm 0.004$  to  $1.98 \pm 0.005$  at the end of treatment. Hematocrit and hemoglobin reduced from  $1.37 \pm 0.011$  to  $1.34 \pm 0.001$  and  $7.8 \pm 0.01$  to  $6.9 \pm 1.32$ , respectively ( $P < 0.05$ ). A significant reduction was recorded in hematocrit among the control groups and other treatments ( $P < 0.05$ ). It can be concluded that the sub-acute particles may cause damage to the surface of tissues, especially gill tissue, and changes in the level of blood factors in fish, which can be due to the destructive effects of nanoparticle type on hematopoietic organs such as the liver and kidney. Therefore, a definite conclusion requires more and more extensive research on the same species and other species.

**KEYWORDS:** Caspian Roach, Copper oxide nano-particles, Hematocrit, Sub-acute concentration, Lamellar aneurism

### ARTICLE TYPE

Original Research

### ARTICLE HISTORY

Received: 21 April 2020

Accepted: 5 September 2020

ePublished: 2 March 2021

\* Corresponding Author:

Email address: [hasansahraei22@gmail.com](mailto:hasansahraei22@gmail.com)

Tel: +98 (17) 33264060

© Published by Tarbiat Modares University

eISSN:2476-6887 pISSN:2322-5513