

تجمع بافتی آهن و مطالعه هیستولوژی روده کفال خاکستری (*Mugil cephalus*) با مصرف خوراکی

نانوذرات اکسید آهن

فاطمه قانع زارع، مهرا لقمانی*، امید کوهکن

گروه زیست شناسی دریا، دانشکده علوم دریایی، دانشگاه دریانوردی و علوم دریایی چابهار، چابهار، ایران

چکیده

تجمع نانوذرات در محیط و آب به دلیل کاربرد وسیع آنها در صنایع، کشاورزی، پزشکی و داروسازی نگرانی روزافزونی را درباره محیط زیست و افزایش مواجهه با نانوذرات در اکوسیستم ها و انسان ایجاد کرده است. نانوذرات اکسید آهن به راحتی وارد جریان خون شده و در بافت های مختلف تجمع یافته و باعث بروز صدماتی در این بافت ها می شوند. لذا در این پژوهش به بررسی تغییرات بافت روده ماهی کفال خاکستری (*M. cephalus*) و تجمع بافتی در مواجهه خوراکی با نانوذرات اکسید آهن پرداخته شد. تعداد ۱۱۰ قطعه ماهی جوان کفال خاکستری پس از ۲ هفته سازگاری در چهار گروه زمانی ۱، ۷، ۱۴ و ۲۸ روزه تیمار بندی شدند و یک گروه نیز به عنوان شاهد در نظر گرفته شد. کفال ماهیان دوبار در روز نانوذرات اکسید آهن را به میزان ۱۵ میلی گرم بر کیلوگرم بصورت متصل به غذا دریافت کردند. نتایج نشان داد اگرچه میزان آهن بافتی تنها در گروه ۲۸ روزه افزایش معنادار داشت، اما مصرف نانوذرات اکسید آهن تقریباً در تمام گروهها باعث افزایش تجمع بافتی آهن در روده می گردد. مطالعه بافتی روده نشان دهنده تغییراتی از قبیل افزایش تعداد و اندازه سلولهای جامی، تخریب ساختار ریز پرزها، خونریزی و درجاتی از نکروز بود که شدت و گستردگی تغییرات ایجاد شده در بافت روده با بیشتر شدن زمان مواجهه افزایش یافت. این مشاهدات نشان داد که مصرف نانوذرات اکسید آهن بر عملکرد روده تأثیر منفی گذاشته و باعث تجمع آهن و بروز صدمات وابسته به زمان می گردد.

کلید واژه ها: کفال خاکستری، نانوذرات آهن، خلیج چابهار، هیستوپاتولوژیک

مقدمه

نگرانی روزافزونی در مورد افزایش قرار گرفتن در معرض نانوذرات در اکوسیستم ها و انسان وجود دارد که مربوط به تولید این مواد در مقیاس زیاد است. امروزه از نانوذرات به دلیل خصوصیات و ویژگی های منحصر بفرد در گستره وسیعی از علوم مختلف از جمله کشاورزی، پزشکی، داروسازی محیط زیست و صنایع استفاده می شود [1]. یکی از کاربردهای نانوذرات اکسید آهن توانایی آن ها در حذف آلاینده های پایدار از محیط آبی است که به دلیل خاصیت مغناطیسی آنهاست. همین خصوصیات این نگرانی را ایجاد می کند که تعامل با این مواد واکنش های فیزیولوژیکی در ارگانسیم های زنده ایجاد کند.

موجودات از طریق چهار مسیر هوا، آب یا غذا، تماس پوستی و رسوب در معرض نانوذرات هستند. تخلیه پساب های تصفیه خانه های فاضلاب راه اصلی انتقال ذرات نانو اکسید آهن به اکوسیستم های آبی است [2]. فاضلاب یا پساب های تصفیه خانه ها با اکوسیستم های دریایی مخلوط می شود و خطر زیست محیطی دارد. تجمع نانوذرات در محیط و عمدتاً در آب پس از تخلیه در محیط آغاز می شود [3] و این ذرات می توانند از طریق دو منبع اصلی، یعنی منابع غیر نقطه ای مانند آزادسازی در جو و نفوذ به آب و خاک و منابع نقطه ای وارد محیط آب شوند. نانوذرات در مواجهه با ارگانسیم های آبی پس از عبور از سدهای بافتی و غشای سلولی باعث تغییرات چشمگیر در بافت، فیزیولوژی، مورفولوژی و رفتار حیوانات می شوند [4]. نانوذرات اکسید آهن به راحتی وارد جریان خون شده و بافت های مغز، قلب، مغز استخوان، کبد و کلیه تجمع یافته و باعث بروز صدماتی در این بافت ها می شوند [5].

اگرچه اکثر مطالعات بر روی اثرات نانوذرات بر سلامت انسان متمرکز بوده است، اما در سال های اخیر اثرات اکولوژیکی نانوذرات و مطالعه اثرات آن بر سلامت ارگانسیم های آبی و ماهیها در نظر گرفته شده است. در بررسی سمیت نانوذرات در ماهی از شاخص های بافتی استفاده می

نوع مقاله

مقاله پژوهشی اصیل

تاریخ دریافت: ۱۴۰۱/۰۶/۱۰

تاریخ پذیرش: ۱۴۰۱/۰۹/۱۵

تاریخ چاپ الکترونیکی: ۱۴۰۱/۰۹/۳۰

* نویسنده مسئول:

loghmani.mehran@gmail.com

کنند. در واقع بسیاری از محققان مطالعات هیستوپاتولوژیک را روش بسیار ارزشمند برای ارزیابی بسیاری از آلاینده‌ها بر روی ماهی بیان کردند [۶]. تغییرات آسیب شناسی بافتی به عنوان نشانگر زیستی برای ارزیابی سلامت ماهیان در معرض آلاینده‌ها به کار می‌رود [۷]. مزیت عمده استفاده از چنین علائمی این است که توسط اندام‌های خاصی مانند کبد، کلیه، روده و آبشش محیط زیست قابل بررسی می‌باشد. این اندام‌ها مسئول عملکردهای اساسی مانند ذخیره سازی و جذب در ماهی هستند [۸].

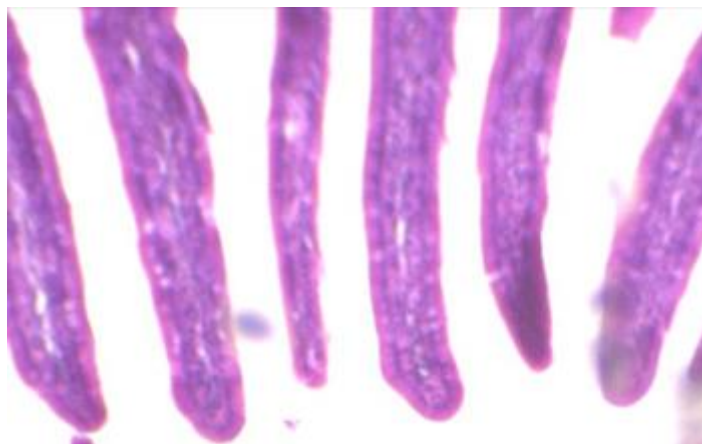
از آنجایی که ماهی کفال خاکستری گونه اقتصادی بوده و دارای ارزش غذایی بالایی برای انسان است، در نتیجه در بررسی نانوذرات می‌تواند به عنوان نشانگر زیستی در پایش اکوسیستم اطراف موجود به کار برده شود [۹]. لذا در این پژوهش به بررسی تغییرات بافت روده ماهی کفال خاکستری در مواجهه با نانوذرات اکسید آهن به روش خوراکی پرداخته شد.

مواد و روش‌ها

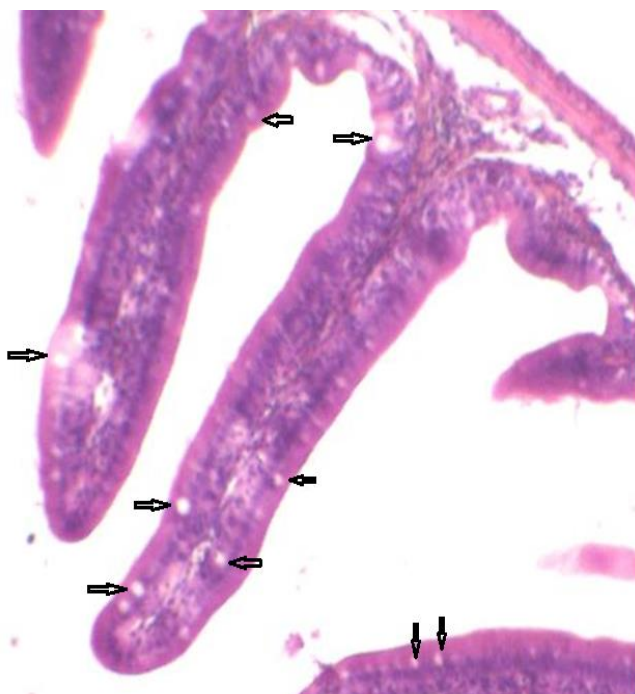
در مطالعه حاضر تعداد ۱۱۰ قطعه ماهی جوان کفال خاکستری با میانگین وزنی ۶۹/۷۴ گرم از موسسه تحقیقات شیلات چابهار تهیه و به کارگاه شیلات دانشگاه دریانوردی علوم دریایی چابهار منتقل گردید. به منظور سازگاری با شرایط جدید کفال ماهیان به مدت ۲ هفته در تانک‌های ۳۰۰ لیتری با هوادهی مناسب، تحت شرایط ۱۲ ساعت روشنایی و ۱۲ ساعت تاریکی و تغذیه به میزان ۵٪ وزن بدن نگهداری شدند. در تمام این مدت دما حدود ۲۶ درجه سانتیگراد و اکسیژن و شوری ثابت بود. سپس کفال ماهیان به صورت تصادفی در ۴ آکواریوم ۴۰ لیتری شامل تیمارهای ۱، ۷، ۱۴ و ۲۸ روزه تقسیم شدند. نانوذرات اکسید آهن با ابعاد کمتر از ۲۰ نانومتر از شرکت آرمینانو ایران تهیه و تمامی گروه‌ها بر اساس مطالعه Chitra و Vidya (۲۰۱۹)، به میزان ۱۵ میلی گرم بر کیلوگرم نانوذرات اکسید آهن دریافت کردند [۱۰]. گروه صفر در روز اول تیمار بندی بدون مواجهه نمونه برداری شده و به عنوان کنترل در نظر گرفته شد. پس از نمونه برداری بافت روده با سرم فیزیولوژی شسته و به قطعات کوچک تقسیم و در محلول فرمالین بافر ۱۰٪ تثبیت شد. پس از پردازش بافتی، مقاطع ۵ میکرونی تهیه و با استفاده از هماتوکسلین و اتوزین رنگ آمیزی و تصاویر بافتی با لنز Dinolite نرم افزار Dinocapture تهیه گردید. برای تعیین آسیب دیدگی روده در تیمارهای آزمایشی حالت‌های غیرطبیعی ساختمان این دو اندام به صورت کیفی در چهار سطح بدون تغییر (-)، تغییر ملایم (+)، تغییر متوسط (++) و تغییر شدید (+++) مورد بررسی قرار گرفتند. به منظور سنجش بافتی آهن تعدادی نمونه‌های بافتی روده مربوط به هر تیمار جداسازی گردید و پس از آماده سازی طبق دستورالعمل MOOPAM 1999 [۱۱] میزان تجمع بافتی آهن سنجیده شد. نتایج به دست آمده با نرم افزار SPSS ورژن ۲۶ و آزمون واریانس یکطرفه (one way-ANOVA) آزمون‌های تکمیلی دانکن و توکی مورد تجزیه و تحلیل قرار گرفت.

یافته‌ها

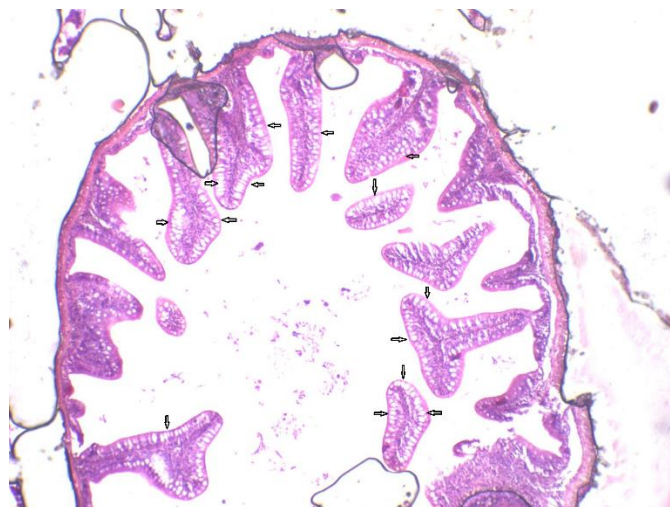
در تمام مدت آزمایش وضعیت ظاهری ماهیان کاملاً طبیعی بوده و هیچگونه تلفاتی مشاهده نشد. مطالعه میکروسکوپی برش‌های روده در گروه کنترل نشان دهنده ساختار طبیعی بافت پوششی و ویلی‌های بلند بود و هیچگونه آسیب بافتی مشاهده نگردید (شکل ۱) اما مواجهه با نانوذرات درجات مختلفی از تغییرات را در بافت روده نشان داد که انواع و شدت این تغییرات در جدول شماره ۱ نشان داده شده است. بافت روده در مواجهه یک روزه با نانوذرات اکسید آهن در مقایسه با گروه کنترل دارای تغییر خاصی نبود و تنها افزایش اندکی در اندازه سلول‌های جامی مشاهده شد (شکل ۲). اما مقاطع بافت روده در تیمار هفت روزه نشان دهنده تغییرات مختلفی بود (شکل ۳ و ۴). اگرچه سلول‌های جامی تقریباً نرمال قرار داشتند اما تعداد آنها شدیداً افزایش نشان داد. لایه عضلانی و غشای سرورزی با شدت کم تحلیل رفته و بافت اپیتلیال هایپرپلازی بسیار خفیف نشان داد.



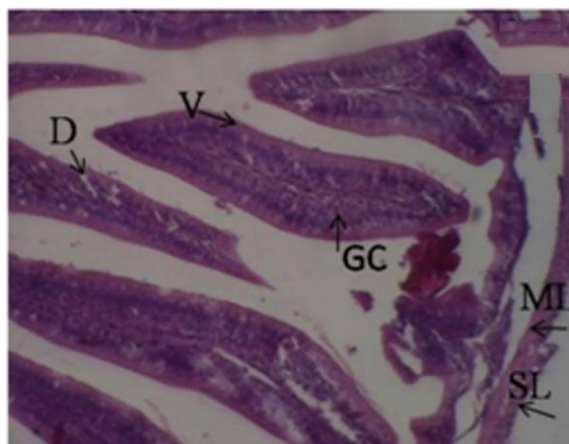
شکل ۱. مقطع بافتی روده کفال خاکستری گروه کنترل. ساختار بافتی طبیعی بوده و روده هیچگونه تغییر خاصی را نشان نداد.



شکل ۲. تیمار ۱ روزه کفال خاکستری در مواجهه با نانوذرات اکسید آهن که نشان دهنده افزایش حجم تعدادی از سلولهای جامی (فلش‌ها) روده بود.

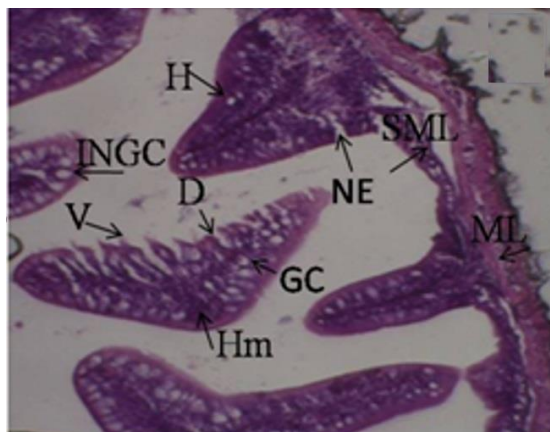


شکل ۳. تغییرات هیستوپاتولوژیکی تیمار ۷ روزه بافت روده ماهی کفال خاکستری *Mugil cephalus* در معرض نانوذرات اکسید آهن نشاندهنده افزایش شدید در تعداد سلولهای جامی (فلش ها) بود.



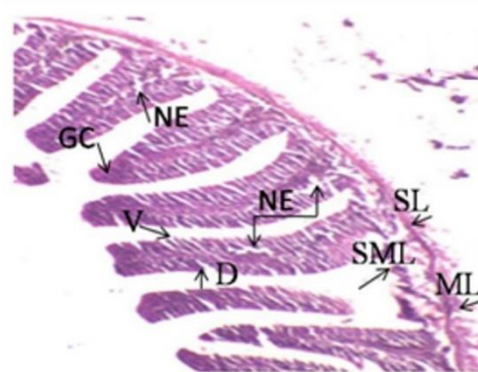
شکل ۴. تغییرات هیستوپاتولوژیکی تیمار ۷ روزه بافت روده ماهی کفال خاکستری *Mugil cephalus* در معرض نانوذرات اکسید آهن (غشای سروزی (SL)، لایه عضلانی (ML)، سلول های جامی (GC)، ساختار ریز پرزها یا ویلی (V)، دژنراسیون (D)

هایپرپلازی و افزایش سلول های اپیتلیومی و جامی، تحلیل و تخریب سلولی ودژنراسیون مهمترین مشاهدات تیمار ۱۴ روزه مواجهه با نانوذرات اکسید آهن بود که نسبت به تیمار ۷ روزه با شدت بیشتر مشاهده شد. ساختار ریز پرزها، لایه مخاطی و زیر مخاطی دچار تغییرات شدید شده و تحلیل رفته بودند. در برخی نقاط نکروز و تخریب اتفاق افتاده بود (شکل ۵).



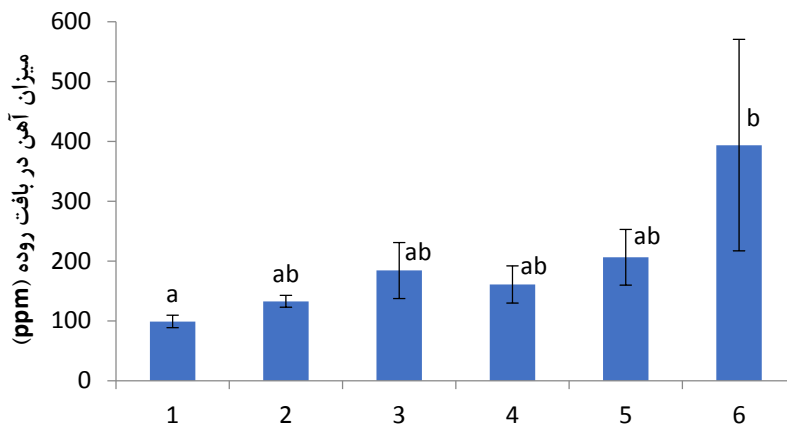
شکل ۵. تغییرات هیستوپاتولوژیکی تیمار ۱۴ روزه بافت روده ماهی کفال خاکستری *Mugil cephalus* در معرض نانوذرات اکسید آهن (غشای سروزی (SL)، لایه عضلانی (ML)، لایه زیر مخاطی (SML) افزایش)، سلول های جامی (GC)، ساختار ریز پرزها یا ویلی (V)، دژنراسیون (D)، نکروز و تخریب (NE)، خونریزی (Hm)، سلول های جامی شکل (INGC)، هایپرپلازی (H).

مهمترین تغییرات در تیمار ۲۸ روزه شامل افزایش اندازه سلول های جامی و هایپرپلازی بود. در برخی نمونه ها علاوه بر هایپرپلازی، تخریب دیواره روده و خونریزی مشاهده گردید. در این تیمار نکروز سلول های مخاطی، پوسته پوسته شدن اپیتلیوم لایه مخاطی، دژنره شدن، از بین رفتن ریز پرزها در دیواره بافت روده مشاهده گردید (شکل ۶).



شکل ۶. تغییرات هیستوپاتولوژیکی تیمار بیست و هشت روزه بافت روده ماهی کفال خاکستری *Mugil cephalus* در معرض نانوذرات اکسید آهن (غشای سروزی (SL)، لایه عضلانی (ML)، لایه زیر مخاطی (SML)، سلول های جامی (GC)، ساختار ریز پرزها یا ویلی (V)، دژنراسیون (D)، نکروز و تخریب (NE).

نتایج بررسی میزان تجمع آهن در بافت روده نشان داد مصرف نانوذرات اکسید آهن باعث افزایش تجمع آهن بافتی در روده می گردد (شکل ۷). اگرچه این تغییرات در بیشتر گروهها معنی دار نبود ($P > 0.05$) اما با افزایش مدت زمان مواجهه این میزان بیشتر می شود بطوریکه در تیمار ۲۸ روزه این افزایش نسبت به گروه کنترل معنادار بود ($P < 0.05$).



شکل ۷. تغییرات تجمع آهن بافتی در روده کفال خاکستری مواجه شده با نانوذرات اکسید آهن. میزان بصورت $\text{mean} \pm \text{S.E.}$ بیان شده است و حروف متفاوت نشان‌دهنده اختلاف معنادار است ($P < 0.05$).

مقایسه گستردگی صدمات در تیمارهای مختلف نشان دهنده دژنراسیون، تخریب ساختار ریز پرزها و نکروز به عنوان ضایعات اصلی در دوره مواجهه در نظر گرفته می‌شوند، در حالی که افزایش تعداد و اندازه سلول‌های جامی شکل و افزایش تعداد سلول‌های خونی شایع‌ترین تغییرات بود (جدول ۱).

جدول ۱. مقایسه نوع و شدت صدمات بافتی روده کفال خاکستری در مواجهه با ۱۵ میلی‌گرم نانوذرات اکسید آهن

نکروز	دژنراسیون	هایپرپلازی	خونریزی	تخریب ساختار ریز پرزها	افزایش سلول‌های جامی شکل	فیبروز	تیمارهای آزمایشی
-	-	-	-	-	-	-	شاهد
-	+	+	-	-	-	-	۷ روز
++	++	++	++	++	++	-	۱۴ روز
+++	+++	+++	+	+++	++	-	۲۸ روز

* بدون تغییر (-)، تغییر ملایم (+)، تغییر متوسط (++) و تغییر شدید (+++).

بحث

مطالعات بافتی یک ابزار دقیق و حساس در تشخیص اثرات مستقیم آلاینده‌ها بر بافت هدف بویژه در ماهیان به شمار می‌رود. به همین دلیل در بیشتر مطالعات آسیب‌شناسی و بررسی اثرات سمی مواد مورد توجه قرار می‌گیرد [۷]. یکی از بافت‌های مهم در تنظیم اسمزی و اولین بافتی که با آلاینده‌های غذا در تماس است، بافت روده است [۱۲]. از طرف دیگر اطلاعات کمی در مورد آسیب بافت روده به دلیل قرار گرفتن در معرض نانوذرات اکسید فلز گزارش شده است. نانوذرات به دلیل ابعاد کوچک در مواجهه با ارگانسیم زنده، بر سد بافتی غلبه کرده و از غشای سلولی عبور می‌کنند و در نتیجه باعث تغییرات چشمگیر در فیزیولوژی، مورفولوژی و رفتار آبزیان می‌شوند [۱۳]. البته سمیت نانوذرات در موجودات آبزی به نحوه ورود آنها به سلول‌های ارگانسیم بستگی دارد [۱۴].

مطالعه ساختار روده ماهی کفال خاکستری در مواجهه با نانوذرات اکسید آهن صدماتی از قبیل هایپرپلازی، دژنراسیون، تخریب ساختار ریز پرزها و درجاتی از نکروز را نشان داد. شدت و گستردگی تغییرات ایجاد شده در بافت روده با بیشتر شدن زمان مواجهه افزایش یافت بطوریکه بیشترین تغییرات در تیمار ۲۸ روزه مشاهده گردید. روده در روز اول مواجهه با نانوذرات اکسید آهن در مقایسه با گروه کنترل تنها افزایش کمی در میزان سلول‌های جامی نشان داد، اما ساختار کلی آن حالت نرمال داشته و در بخش‌های مختلف روده تغییر خاصی مشاهده نشد. چون شدت ضایعات

بافتی به زمان قرار گیری در معرض نانوذره و میزان غلظت آن بستگی دارد [۱۰] این امر می تواند به دلیل مواجهه کوتاه مدت و عدم تاثیرگذاری نانوذرات اکسید آهن در این بازه زمانی باشد، چرا که با افزایش زمان مواجهه تغییرات شدیداً افزایش نشان داد بطوریکه شدیدترین صدمات در طولانی ترین زمان یعنی ۲۸ روز مشاهده گردید.

در مطالعه ای، Federici و همکاران (۲۰۰۷) نشان دادند که غلظت های کم نانوذرات TiO_2 تا ۱۴ روز باعث همجوشی و فرسایش در پرزها و واکنش شدن سلول های اپیتلیال روده در ماهی قزل آلی رنگین کمان (*Oncorhynchus mykiss*) می شود [۱۵]. در مطالعه مشابه بر روی تیلاپیا (*Oreochromis niloticus*) پس از ۱۴ روز مواجهه با غلظت های تحت کشنده نانوذرات اکسید روی، تورم سلول جام، تغییر شکل پرز، هیپرپلازی و واکنش های روده مشاهده شد [۱۶] که همسو با نتایج مطالعه حاضر بود. در مطالعه دیگری Johari و همکاران (۲۰۱۵) نکروز و التهاب در نمونه های روده در ماهی قزل آلی رنگین کمان (*O. mykiss*) در مواجهه با نانوذرات نقره گزارش کردند [۱۷]. لایه زیر مخاطی یک بافت همبند عروقی حاوی اعصاب و لکوسیت ها است که مواجهه با نانوذرات باعث صدمه به این بافت می گردد. احتمالاً این صدمات ناشی از اختلال در گردش خون یا القای پاسخ التهابی ناشی از نانوذرات باشد [۱۸].

مطالعات مختلف اثرات سمی نانوذرات اکسید آهن بر سایر بافتها را نشان داده است. صحرایی و همکاران (۱۳۹۶) در مطالعه ای به بررسی تغییرات بافت آبشش و عضله ماهی کپور معمولی در مواجهه با نانوذرات اکسید آهن و روی پرداختند و گزارش کردند که این نانوذرات حتی در غلظت های کم نیز باعث ایجاد تغییراتی در این بافت ها می شوند [۱۹]. در مطالعه حاجی رحیمی و همکاران (۱۳۹۴) نانوذرات اکسید آهن باعث آسیب های جدی در هپاتوسیت های کبدی از جمله لیپیدوز، التهاب و بر هم ریختن نظم لبول کبدی در ماهی قزل آلی رنگین کمان شد [۲۰]. در مطالعه ای دیگر مواجهه با نانوذرات اکسید آهن در قزل آلی رنگین کمان، باعث آسیب های هیستوپاتولوژیک شامل افزایش در تجمع ملانوماکروفاژ، تغییر شکل بافت اپیتلیال، واکنش های سیتوپلاسمی، تغییرات چربی، نکروز، پیکنوز، هیپرپلازی، هیپرتروفی، ترکیبات لاملار و اتساع مویرگی شد [۲۱]. نشان داده شده است که نانوذرات آهن باعث تغییرات هیستوپاتولوژیک بافتی در آبشش ماهی از جمله اپیتلیوم آبشش، رسوب مخاط، واکنش های سیتوپلاسمی، آنورسم و از بین رفتن لاملا ثانویه پس از قرار گرفتن در معرض کوتاه مدت و طولانی مدت می شود. همچنین در بافت کبد منجر به تقسیم بندی سلولهای کبدی، واکنش های سیتوپلاسمی، هسته دوکی شکل، نکروز و تجمع ملانوماکروفاژها می شود [۱۰]. Ostaszewska و همکاران (۲۰۱۶) گزارش کردند که هیپرپلازی سلول های مخاطی و افزایش تعداد سلول های جامی بارزترین ضایعات در ماهیان خاویاری در معرض نانوذرات نقره بود. بنابراین نانوذرات اکسید آهن در دوزهای متوسط و بالا باعث ایجاد ضایعات بافتی در مواجهه روده ماهی می شود. گزارش شده است که این تغییرات هیستوپاتولوژیک می تواند منجر به ایجاد استرس اکسیداتیو گردد و به نحوی منجر به صدمات ثانویه در مواجهه با این ذرات گردد [۲۲].

Sayadi و همکاران (۲۰۲۰)، در مطالعه ای بر روی ماهی سیاه (*Capoeta fusca*) در مواجهه با نانوذرات اکسید آهن افزایش تعداد سلول های جامی، تورم سلول های جامی، افزایش سلولهای خونی و گسترش پرزهای روده ای را گزارش کردند که با نتایج مطالعه حاضر همسو بود [۲۳]. این نتایج نشان دهنده پاسخ های سم شناسی روده ماهی در مواجهه با نانوذرات اکسید آهن است که پیامدهایی برای حساسیت های مختلف برای اثرات بیولوژیکی دارد. در تحقیق حاضر اولین واکنش روده در مواجهه با نانوذرات اکسید آهن افزایش تعداد سلول های جامی در پوشش روده بود که این امر می تواند به دلیل توانایی ترشح موسین توسط این سلولها باشد و به نوعی واکنشی به افزایش نانوذرات اکسید آهن در رژیم غذایی و به منظور گیرانداختن این ذرات بوده و باعث افزایش جذب آهن می گردد [۲۴]. و با توجه به اینکه ماهیان نانوذرات را به صورت مکمل غذایی دریافت کرده اند، روده می تواند اصلی ترین مسیر جذب نانوذرات اکسید آهن باشد. از طرف دیگر تورم و افزایش تعداد سلول های جامی می تواند نشان دهنده مکانیسم دفاعی در برابر تغییرات شدید پاتولوژیک باشد [۲۵]. ترشحات سلول های جامی محافظی برای اپیتلیوم است و عبور غذا را تسهیل می کند [۲۶]. همچنین Faccioli و همکاران (۲۰۱۵) گزارش کردند مواد مخاطی ترشح شده توسط سلول های جامی ممکن است با تسهیل عبور غذا از اپیتلیوم در سراسر دستگاه گوارش محافظت کنند [۲۷].

روده به عنوان یکی از اعضای حیاتی بدن که از طریق غذای آلوده آسیب می بیند در اثر تماس یا خوردن آب آلوده دچار آسیب بافتی می شود [۱۲]. بنابراین، مصرف آب و غذای آلوده به نانوذرات می تواند منجر به اثرات مستقیم بر بافت دستگاه گوارش شده و از طرف دیگر جذب این مواد توسط اندام‌های داخلی از طریق اندوسیتوز را تحت تأثیر قرار دهد [۲۸]. نتایج مطالعه حاضر همسو با پژوهش Mansouri و همکاران (۲۰۱۷) بود که دژنراسیون، واکوئل شدن و نکروز به عنوان ضایعات اصلی در مواجهه ماهی کپور معمولی با نانوذرات اکسید آهن را گزارش کردند [۱۲]. بنابراین واضح است که هر گونه اختلال در هموستاز آهن ممکن است بر عملکرد سلولی تأثیر منفی گذاشته و از طرفی تجمع آهن در بافت با ایجاد استرس اکسیداتیو و شرایط پاتولوژیک مرتبط است [۲۹].

نتیجه گیری: این مطالعه نشان می‌دهد که نانوذرات اکسید آهن دارای اثرات سمی بر بافت و ساختار روده کفال خاکستری می باشد و شدت آسیب‌های هیستوپاتولوژیک ارتباط مستقیم با زمان مواجهه دارد و هرچه مدت زمان مواجهه با نانوذرات افزایش یابد، شدت و گستردگی صدمات بیشتر بروز می کند.

منابع مالی/حمایت‌ها

مقاله مستخرج از پایان نامه کارشناسی ارشد نویسنده اول، گروه زیست دریا، دانشگاه دریانوردی و علوم دریایی چابهار می باشد.

منابع

- [1] Bundschuh M, Filser J, Lüderwald S, McKee MS, Metreveli G, Schaumann GE, Schulz R, Wagner S. Nanoparticles in the environment: where do we come from, where do we go to? Environmental Sciences Europe. 2018;30(1):1-7.
- [2] Garner KL, Keller AA. Emerging patterns for engineered nanomaterials in the environment: a review of fate and toxicity studies. Journal of Nanoparticle Research. 2014; 16:1-28.
- [3] Iavicoli I, Leso V, Ricciardi W, Hodson LL, Hoover MD. Opportunities and challenges of nanotechnology in the green economy. Environmental health. 2014;13(1):1-11.
- [4] Sellers K, Mackay C, Bergeson LL, Clough SR, Hoyt M, Chen J, Henry K, Hamblen J. Nanotechnology and the Environment. CRC press. 2008 Jul 30.
- [5] Sudagar M, Mazandarani M, Hosseini SS. The effects of nanoparticles on aquatic histopathology. Journal of Ornamental Aquatics. 2015;2(1):25-30.
- [6] Mohammadzadeh P, Jamili S, Mashinchian Moradi A, Matinfar A, Rostami M. A survey on Pb accumulation effects on fish liver and gill tissues of *Rutilus rutilus caspius*. Journal of Animal Environment. 2011;3(1):59-68.
- [7] Koohkan O, Abdi R, Salighehzadeh R, Jaddi Y. Histopathological study on sub-acute toxicity of paraquat on liver of Benny fish fingerling (*Barbus sharpeyi*). Journal of Comparative Pathobiology. 2014;144(11):1167-1172.
- [8] Kaur R, Kaur M, Singh J. Endothelial dysfunction and platelet hyperactivity in type 2 diabetes mellitus: molecular insights and therapeutic strategies. Cardiovascular diabetology. 2018;17(1):1-7.
- [9] Dane H, ŞİŞMAN T. A histopathological study on the freshwater fish species chub (*Squalius cephalus*) in the Karasu River, Turkey. Turkish Journal of Zoology. 2017;41(1):1-11.
- [10] Vidya PV, Chitra KC. Irreversible histopathological modifications induced by iron oxide nanoparticles in the fish, *Oreochromis mossambicus* (Peters, 1852). In Biological Forum—An International Journal. 2019;11(1):1-6.

- [11] Jalali K, Abtahi B, Samiee K, Sarafrazi ardakani M. Investigation of influence of size (total length) and sex on accumulation of Pb in liver and muscle tissues of *Platycephalus indicus* fish in Musa estuary (northwest of Persian Gulf). *Journal of Aquatic Ecology*. 2013;2 (4):17-11.
- [12] Mansouri B, Maleki A, Johari SA, Shahmoradi B, Mohammadi E, Davari B. Histopathological effects of copper oxide nanoparticles on the gill and intestine of common carp (*Cyprinus carpio*) in the presence of titanium dioxide nanoparticles. *Chemistry and Ecology*. 2017;33(4):295-308.
- [13] Gupta AK, Gupta M. Synthesis and surface engineering of iron oxide nanoparticles for biomedical applications. *biomaterials*. 2005;26(18):3995-4021.
- [14] Singh N, Jenkins GJ, Asadi R, Doak SH. Potential toxicity of super paramagnetic iron oxide nanoparticles (SPION). *Nano reviews*. 2010;1(1):53-58.
- [15] Federici G, Shaw BJ, Handy RD. Toxicity of titanium dioxide nanoparticles to rainbow trout (*Oncorhynchus mykiss*): gill injury, oxidative stress, and other physiological effects. *Aquatic toxicology*. 2007;84(4):415-30.
- [16] Kaya H, Aydın F, Gürkan M, Yılmaz S, Ates M, Demir V, Arslan Z. A comparative toxicity study between small and large size zinc oxide nanoparticles in tilapia (*Oreochromis niloticus*): Organ pathologies, osmoregulatory responses and immunological parameters. *Chemosphere*. 2016; 144:571-582.
- [17] Johari SA, Kalbassi MR, Yu IJ, Lee JH. Chronic effect of waterborne silver nanoparticles on rainbow trout (*Oncorhynchus mykiss*): histopathology and bioaccumulation. *Comparative Clinical Pathology*. 2015; 24:995-1007.
- [18] Wilson JM, Castro LF. Morphological diversity of the gastrointestinal tract in fishes. *Fish physiology*. 2010; 30:1-55.
- [19] Sahraei H, Hedayati SAA, Marivani L, Rezaei K. Investigating changes in Common Carp *Cyprinus carpio* Linnaeus, 1758 muscle and liver enzymes Fed with iron and zinc oxide nanoparticles. *Journal of Applied Ichthyological Research*. 2017;5(2):79-96
- [20] Hajirahimi A, Farokhi F, Tokmehchi A. Effects of Iron oxide and zinc nanoparticles on the liver and muscles in rainbow trout (*Oncorhynchus mykiss*). *Journal of Animal Research (Iranian Journal of Biology)*. 2015;28(3):293-306.
- [21] Gürkan M, Gürkan SE, Yılmaz S, Ateş M. Comparative toxicity of Alpha and Gamma iron oxide nanoparticles in Rainbow Trout: Histopathology, hematology, accumulation, and oxidative stress. *Water, Air, & Soil Pollution*. 2021; 232:1-4.
- [22] Ostaszewska T, Chojnacki M, Kamaszewski M, Sawosz-Chwalibóg E. Histopathological effects of silver and copper nanoparticles on the epidermis, gills, and liver of Siberian sturgeon. *Environmental science and pollution research*. 2016; 23:1621-1633.
- [23] Sayadi MH, Mansouri B, Shahri E, Tyler CR, Shekari H, Kharkan J. Exposure effects of iron oxide nanoparticles and iron salts in blackfish (*Capoeta fusca*): Acute toxicity, bioaccumulation, depuration, and tissue histopathology. *Chemosphere*. 2020; 247:125900.
- [24] Bury NR, Grosell M, Wood CM, Hogstrand C, Wilson RW, Rankin JC, Busk M, Lecklin T, Jensen FB. Intestinal iron uptake in the European flounder (*Platichthys flesus*). *Journal of Experimental Biology*. 2001;204(21):3779-87.
- [25] Suganthi P, Murali M, Sadiq Bukhari A, Syed Mohamed HE, Basu H, Singhal RK. Behavioural and Histological variations in *Oreochromis mossambicus* after exposure to ZnO Nanoparticles. *Int J Appl Res*. 2015;1(8):524-31.
- [26] Carrassón M, Grau A, Dopazo LR, Crespo S. A histological, histochemical and ultrastructural study of the digestive tract of *Dentex dentex* (Pisces, Sparidae). *Histology and histopathology*. 2006; 21:579-593.

- [27] Faccioli CK, Chedid RA, Mori RH, do Amaral AC, Vicentini IB, Vicentini CA. Ultrastructure of the digestive tract in neotropical carnivorous catfish *Hemisorubim platyrhynchos* (Valenciennes, 1840) (Siluriformes, Pimelodidae). *Scanning*. 2016;38(4):336-43.
- [28] Handy RD, Henry TB, Scown TM, Johnston BD, Tyler CR. Manufactured nanoparticles: their uptake and effects on fish—a mechanistic analysis. *Ecotoxicology*. 2008; 17:396-409.
- [29] Geppert M, Himly M. Iron oxide nanoparticles in bioimaging—an immune perspective. *Frontiers in Immunology*. 2021; 12:688-927.

Iron tissue accumulation and intestinal histology study of gray mullet (*Mugil cephalus*) with oral intake of iron oxide nanoparticles

Fatemeh Ghanei Zare, Mehran Loghmani*, Omid Kohkan

Marine Biology Department, Marine Science Faculty, Chabahar Maritime University, Chabahar, Iran

ABSTRACT

The accumulation of nanoparticles in the environment and aquatic ecosystems due to their wide application in industries, agriculture, medicine and pharmaceuticals has caused an increasing concern about the environment and increasing exposure to nanoparticles in ecosystems and humans. Iron oxide nanoparticles easily enter the bloodstream, accumulate in different tissues and cause damage to these tissues. Therefore, in this research, changes in the intestinal tissue of gray mullet fish (*M. cephalus*) and tissue accumulation in oral exposure to iron oxide nanoparticles were investigated. 110 pieces of young gray mullet after 2 weeks of adaptation were treated in four-time groups of 1, 7, 14 and 28 days, and one group was considered as a control. The mullet fish received iron oxide nanoparticles twice a day at the rate of 15 mg/kg attached to the food. The results showed that although the amount of tissue iron increased significantly only in the 28-day group, the consumption of iron oxide nanoparticles in almost all groups increases the tissue accumulation of iron in the intestine. The intestinal histological study showed changes such as the increase in the number and size of goblet cells, destruction of microvilli structure, bleeding and degrees of necrosis, and the intensity and extent of the changes in the intestinal tissue increased with increasing exposure time. These observations showed that the consumption of iron oxide nanoparticles has a negative effect on intestinal function and causes iron accumulation and the occurrence of time-dependent injuries.

KEYWORDS: Gray mullet, Iron nanoparticles, Chabahar Bay, Histopathological

ARTICLE TYPE

Original Research

ARTICLE HISTORY

Received: 1 Sept 2022

Accepted: 6 Dec 2022

ePublished: 21 Dec 2022

* Corresponding Author: loghmani.mehran@gmail.com

Email address:

Tel:

© Published by Tarbiat Modares University