فصلنامه علمی ـ پژوهشی

دورهٔ ۵، شمارهٔ ۲، تابستان ۱۳۹۵، صفحه ۷۳- ۸۳

استخراج پروتئین از موکوس شقایق دریایی *Stichodactyla haddoni* و بررسی ویژگی هیستوپاتولوژیک آن روی آبشش ماهی قزل آلای رنگین‌کمان *Oncorhynchus mykiss*

راضیه صالح پور[1*]، صابر خدابنده[2]

۱- دانشجوی کارشناسی ارشد، گروه بیولوژی دریا، دانشکده علوم دریایی، دانشگاه تربیت مدرس، نور

۲- دانشیار، گروه بیولوژی دریا، دانشکده علوم دریایی، دانشگاه تربیت مدرس، نور

دریافت: ۹٤/۰۲/۰۲ پذیرش: ۹۵/۰۲/۲٦

*نویسنده مسئول مقاله: surp78@gmail.com

چکیده:

در این تحقیق ترکیبات پروتئینی از مخاط شقایق دریایی *Stichodactyla haddoni* استخراج و اثراتشان بر بافت آبشش بچه ماهی قزل‌آلای رنگین‌کمان (*Oncorhynchus mykiss*) در شرایط آزمایشگاهی بررسی شد. شقایق دریایی از ناحیه‌ی جزر و مدی ساحل شرقی جزیره‌ی هرمز نمونه‌برداری و بعد از فریز شدن به آزمایشگاه منتقل شدند. سپس، بخش مخاطی نمونه‌ها با استفاده از حلال PBS عصارگیری شد و در دوزهای ۵، ۱۰ و ۲٤ میلی‌گرم پروتئین کل در وزن خشک به سیاهرگ دمی بچه ماهی تزریق و بعد از بی حال شدن ماهی، با روش بافت‌شناسی کلاسیک تغییرات بافتی آبشش بررسی شد. علائم کشنده از قبیل: آنوریسم، هایپرتروفی سلول‌های اپیتلیالی، چماقی شدن و بدفرمی انتهای لاملاها، ادم زیر بافت پوششی، نزدیک شدن لاملاها در ناحیه‌ی بین لاملایی و نکروز در ماهیان هر سه تیمار مشاهده شد. با افزایش دوز میزان آسیب ها بیشتر می‌شد. بنا بر نتایج به‌دست آمده، ترکیبات پروتئین موجود در مخاط شقایق دریایی می‌تواند با ایجاد ضایعات متعدد در بافت آبشش ماهی به‌عنوان یک بافت دفعی، تنظیم یونی و تنفسی منجر به اختلال در عملکرد آن گردیده که خود می‌تواند یکی از دلایل مرگ ماهیان شکار شده باشد.

کلید واژگان: آبشش، پروتئین موکوس، هیستوپاتولوژیک، *Stichodactyla haddoni* ، *Oncorhynchus mykiss*

[Downloaded from jfst.modares.ac.ir on 2024-10-12]

[DOR: 20.1001.1.23225513.1395.5.2.1.8]

مقدمه

شقایق‌های دریایی (Cnidaria, Actinaria) شکارچیان ثابت و قدیمی هستند (Chen et al., 2002) که وابستگی زیادی به سموم خود برای زنده ماندن دارند (Castañeda and Harvey, 2009). آنها شکارشان را بی‌حرکت یا دشمنان‌شان را با استفاده از سلول‌هایی به‌نام نماتوسیت که برای نیش‌زدن و انتقال سموم استفاده می‌شود، به دام می‌اندازند (Moran et al., 2009). علاوه بر سم نماتوسیت‌ها، تانتاکول‌ها موکوس زیادی را ترشح می‌کنند که این لایهٔ موکوسی یک رابط حیاتی بین اپیتلیوم جانور و محیط‌زیست آب دریا فراهم می‌کند (Brown and Bythell, 2005). بررسی‌های دقیق نشان می‌دهد که شقایق‌ها استفاده‌های متنوع‌تری از موکوس در دفاع، تغذیه و جابه‌جایی دارند (Denny, 1989). در مطالعات مختلف در مخاط جمع‌آوری شده از شقایق دریایی، انواعی از ارگانیسم‌ها (زوگزانتلاها، باکتری‌ها، پلانکتون‌ها، جلبک‌های رشته‌ای)، نماتوسیت‌ها و قطعات مرجانی دیگر گزارش شده است (Wild et al., 2004a,b). همچنین تحقیقات نشان می‌دهد که موکوس حاوی ترکیبات لیپیدی (Benson and Muscatine, 1974؛ Crossland et al., 1980)، پروتئین‌ها، پپتیدها و گلیکوپروتئین‌ها می‌باشد (Vacelet and Thomassim 1991؛ Dixon et al., 2001؛ Krupp, 1985). در محیط طبیعی شقایق دریایی از این مخاط برای از بین بردن شکار و همچنین برای راندن شکارچیان استفاده می‌کند (Mebs and Kauferstein, 2005). سموم شقایق‌های دریایی در پوشش موکوسی سراسر بدن یا در نماتوسیت واقع شده‌اند که آنها را از شکارچیان محافظت می‌کند. به‌طورکلی فقط ماهیان هم‌زیست جنس *Amphiprion* و *Premnas* دارای لایهٔ موکوسی محافظت‌کننده برای مقابله با دفاع مؤثر گونه‌های شقایق‌های دریایی هستند (Mebs, 2009)، اما ماهیان دیگر در برابر این سموم آسیب‌پذیرند و شقایق‌های دریایی می‌توانند اثرهای متفاوتی را بر روی اندام‌های مختلف آنها ایجاد کنند. تاکنون مطالعه‌ای بر روی نقش موکوس در گونه‌های مختلف شقایق دریایی از جمله *S. haddoni* در خلیج‌فارس انجام نشده است، از این‌رو در تحقیق حاضر عصاره‌گیری از موکوس شقایق دریایی خلیج‌فارس *S. haddoni* با استفاده از محلول نمکی PBS بررسی گردید. همچنین ماهی قزل‌آلای رنگین‌کمان به‌عنوان نمونهٔ آزمایشگاهی یوری هالین برای بررسی اثرهای این سموم بر روی ساختار آبشش مطالعه شد که تاکنون مطالعه‌ای در این باره نیز انجام نشده است.

مواد و روش‌ها

نمونه‌برداری و استخراج پروتئین

نمونه‌برداری از گونهٔ شقایق دریایی *S. haddoni* در آذر ماه سال ۱۳۹۱ از ساحل شرقی در ناحیهٔ بین جزر و مدی جزیره هرمز در جزر کامل انجام شد. نمونه‌های جمع‌آوری شده به نیتروژن مایع و در نهایت به آزمایشگاه منتقل و در دمای ۲۰- درجه سانتی‌گراد نگهداری شدند. موکوس با قاشقک در دمای پایین برای استخراج پروتئین از جانور جدا و سپس در دستگاه فریز درایر خشک شد. عصاره‌گیری از موکوس برای دناتوره کردن پروتئین‌های سلولی (آنزیم‌ها) و رها شدن متابولیت‌های ثانویه از سلول به‌وسیله بافر فسفات نمکی انجام (Khodabandeh and Fouchereau- Peron, 2012) و عصاره حاصل از آن سانتریفیوژ (دور ۱۵۰۰۰ در دمای ٤ درجه سانتی‌گراد به‌مدت ۱۰ دقیقه) شد. سوپرناتانت حاصل پس از عبور از فیلتر در فریز درایر خشک و جداسازی اجزای آن براساس قطبیت با استفاده از حلال‌های ان- هگزان، اتیل استات

[Downloaded from jfst.modares.ac.ir on 2024-10-12]

[DOR: 20.1001.1.23225513.1395.5.2.1.8]

(ترکیبات با قطبیت کمتر) ، ان- بوتانول و آب مقطر (ترکیبات قطبی‌تر) ادامه پیدا کرد (Ebada et al., 2008؛Riguera, 1997). عصاره‌های به‌دست آمده برای حلال‌پراکنی در دستگاه فریز درایر خشک (Khosravi et al., 2012) و سنجش پروتئین کل با روش برادفورد انجام شد. از آنجایی‌که تعیین غلظت براساس شدت رنگ و روش‌های اسپکتوفتومتری است، بنابراین به ٤ نوع محلول بلانک، استاندارد، تست و معرف برادفورد نیاز است. در روش سنجش پروتئین در مقیاس میکرو به ۱۰۰۰ میکرولیتر از معرف برادفورد ۲۰ میکرولیتر نمونه اضافه می‌شود (Bradford، ۱۹۷٦).

محلول بلانک: برای تهیه محلول بلانک به ۱۰۰۰ میکرولیتر معرف برادفورد ۲۰ میکرولیتر آب مقطر اضافه شد.

محلول استاندارد: ابتدا یک محلول استوک و سپس سری محلول‌های استاندارد برای رسم منحنی استاندارد Absorbance[1]/Concentration تهیه و به ۱۰۰۰ میکرولیتر از معرف ۲۰ میکرولیتر محلول استاندارد اضافه شد و منحنی استاندارد رسم گردید.

محلول تست: آماده‌سازی محلول تست با توجه به غلظت نمونه رقیق‌سازی انجام شد و برای کاهش احتمال خطا پس از رقیق‌سازی ابتدایی ۳ رقت متفاوت نیز تهیه گردید. پس از رقیق‌سازی هر محلول، به ۱۰۰۰ میکرولیتر معرف ۲۰ میکرولیتر نمونه اضافه شد. پس از آماده‌سازی محلول‌های فوق، هر کدام با سه تکرار در میکروپلیت تهیه گردید و جذب نمونه‌ها در دستگاه Elisa reader در طول موج ۵۹۵ نانومتر خوانده شد.

تهیه ماهی و شرایط نگهداری بچه ماهی

در این مطالعه ۱۰۰ قطعه بچه‌ماهی قزل‌آلا با وزن تقریبی ۲-۱ گرم از استخر پرورش ماهیان سرد آبی واقع در شهرستان نور تهیه گردید. طی گذراندن یک هفته سازگاری، ماهیان با غذای تجاری تغذیه شدند. عوامل فیزیکی و شیمیایی آب نیز در طول دوره آزمایش ارزیابی شد. ماهیان در آبی با دمای (۱۹-۱۵ درجه سانتی‌گراد) و pH (۸/۳-۷/٦) قرار داده شده و طول دورهٔ روشنایی به تاریکی ۱۲ به ۱۲ ساعت در نظر گرفته شد.

تزریق پروتئین کل به بچه ماهیان

دوزهای مختلف ۵، ۱۰ و ٢٤ میلی‌گرم پروتئین کل در ۵۰۰ میلی‌لیتر PBS برای تزریق به بچه ماهیان آزمایش شد. دوزهای تهیه شده، به‌مدت یک شبانه‌روز در دمای اتاق قرار گرفتند و سپس محلول‌ها در دور ۵۰۰۰ با دمای ٤ درجه سانتی‌گراد به‌مدت ۵ دقیقه سانتریفیوژ شده و مایع رویی جدا و به‌مدت ۱۵ دقیقه تحت اشعه UV قرار گرفت. به هر کدام از بچه ماهیان ۵۰ میکرولیتر محلول از هر کدام از دوزهای پروتئین کل در ۵۰۰ میلی‌لیتر PBS (۸ قطعه ماهی برای هر کدام از دوزها)، به درون سیاهرگ ساقهٔ دمی تزریق شد و نمونه‌های شاهد با تزریق ۵۰ میکرولیتر محلول PBS، بررسی شدند.

بافت‌شناسی

برای مطالعات بافت‌شناسی نمونه‌های ماهی به‌مدت ٤٨ ساعت در محلول بوئن ثابت شدند. سپس بافت‌های آبشش از ماهیان جداشده و با اتانول ۷۰ درصد تا خارج شدن کامل فیکساتیو آبکشی شدند. پس از آبگیری، قالب‌گیری با پارافین مرک صورت گرفت و قالب‌ها پس از خشک شدن در یخچال قرار داده شدند. در ادامه با استفاده از میکروتوم مدل Microds 4055 برش‌های ۵ میکرومتری از بلوک‌ها تهیه و سپس لام‌های به‌دست

1 Optical Dencity (OD)

[Downloaded from jfst.modares.ac.ir on 2024-10-12]

[DOR: 20.1001.1.23225513.1395.5.2.1.8]

آمده به روش هماتوکسیلین- ائوزین رنگ‌آمیزی شد. پس از رنگ‌آمیزی، لام‌ها با چسب هیستولوژی مونتاژ، با میکروسکوپ نوری مدل Nikon3200 مطالعه و با دوربین Olympus DP72 عکس‌برداری شدند (Khodabandeh et al., 2009؛ Khodabandeh et al., 2005a؛ Martoja and Martoja-Pierson, 1967).

[Downloaded from jfst.modares.ac.ir on 2024-10-12]

[DOR: 20.1001.1.23225513.1395.5.2.1.8]

[Downloaded from jfst.modares.ac.ir on 2024-10-12]

[DOR: 20.1001.1.23225513.1395.5.2.1.8]

نتایج

نتایج سنجش پروتئین

نتایج محتوای پروتئین کل در عصاره‌های آبی بافر فسفات نمکی به‌وسیلهٔ حلال‌های آب مقطر، ان- هگزان، اتیل استات و ان- بوتانول به‌ترتیب ۳۵/۱۹، ۳٤/۱۱، ۲۳/٦٦ و ۱۹/۱۲ میلی‌گرم در گرم بافت خشک محاسبه شد. همان‌طور که مشاهده گردید مقدار پروتئین در هر مرحله به‌ترتیب کاهش یافته است.

نتایج آسیب‌شناسی

در نمونه‌های شاهد ساختار طبیعی آبشش شامل کمان آبششی تشکیل شده از چندین فیلامنت و لاملا بود (شکل 1A). در روی فیلامنت‌ها، برش رگ‌های خونی و گاها سلول‌های خونی (شکل 1B) و در برش لاملاها یونوسیت‌ها، سلول‌های پیلار، موکوس و پوششی مشاهده شد (شکل 1C).

در نتیجه تزریق پروتئین کل موکوسی به بچه ماهی قزل‌آلا در هر سه غلظت، آسیب‌های بافتی متنوعی مشاهده شد. از جمله می‌توان به آنوریسم (شکل‌های 2A، 3A و 4A)، چماقی شدن انتهای لاملاها (شکل‌های 2B، 3B و 4B)، هایپرتروفی سلول‌های اپیتلیالی (شکل‌های 2C، 3C و 4C)، نکروز سلول‌های اپیتلیالی (شکل‌های 2D، 3D و 4D)، ادم زیر بافت پوششی (شکل‌های 2E، 3E و 4E)، جمع شدن لاملاها در ناحیهٔ بین لاملایی (شکل‌های 2F، 3F و 4F) و بدفرمی انتهای لاملاها (شکل‌های 2G، 3G و 4G) اشاره کرد. خلاصه علائم مشاهده شده در جدول ۱ آمده است.

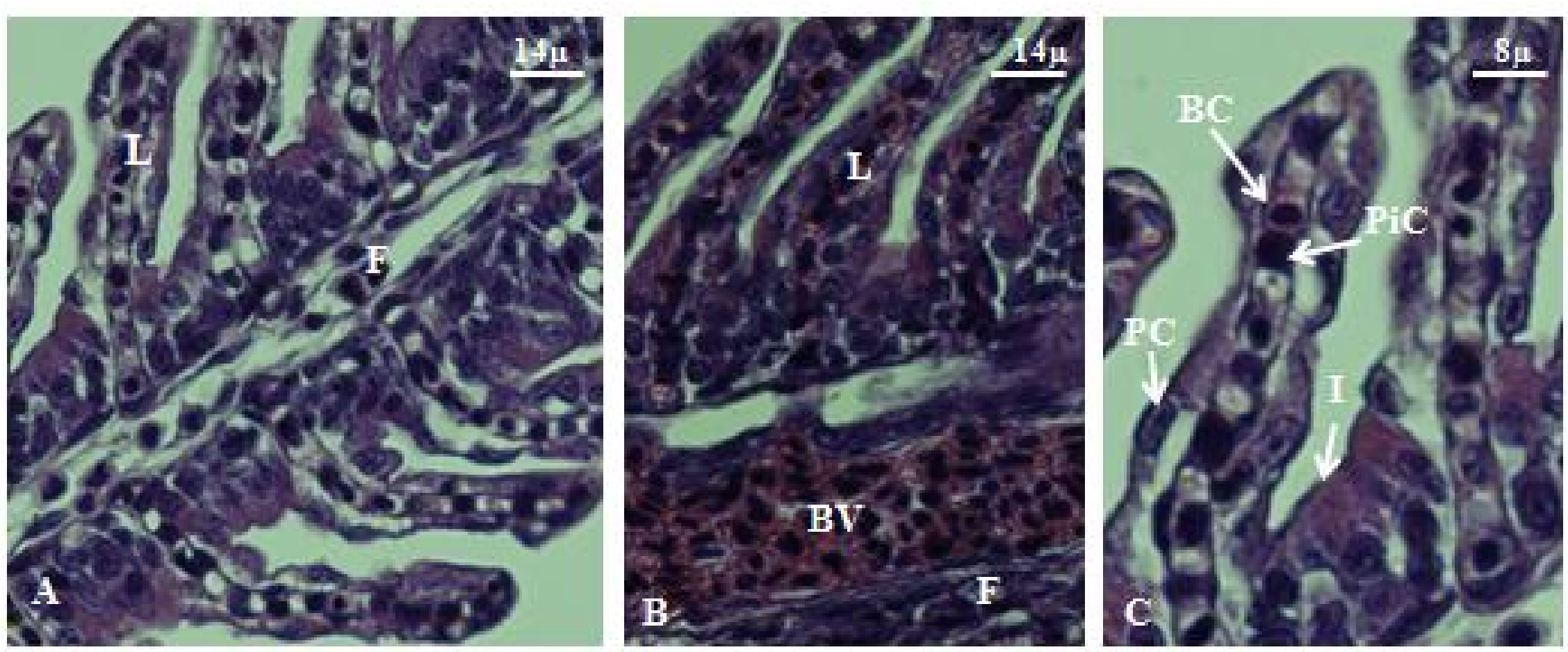

شکل ۱ ساختار طبیعی آبشش در نمونه شاهد بچه ماهی قزل‌آلا (H&E)

(A) برش طولی فیلامنت آبششی (40X)؛ **(B)** رگ‌های خونی محتوای سلول‌های خونی (40X)؛ **(C)** برش طولی لاملا (40X). (L: Lamellaeلاملا، F: Filament فیلامنت، BV: Blood Vessel رگ خونی، BC: Blood cell سلول خونی، I: Ionocyte یونوسیتiC: Pilar Cell سلول پیلار،PC:Pavement Cell سلول سنگ‌فرشی)

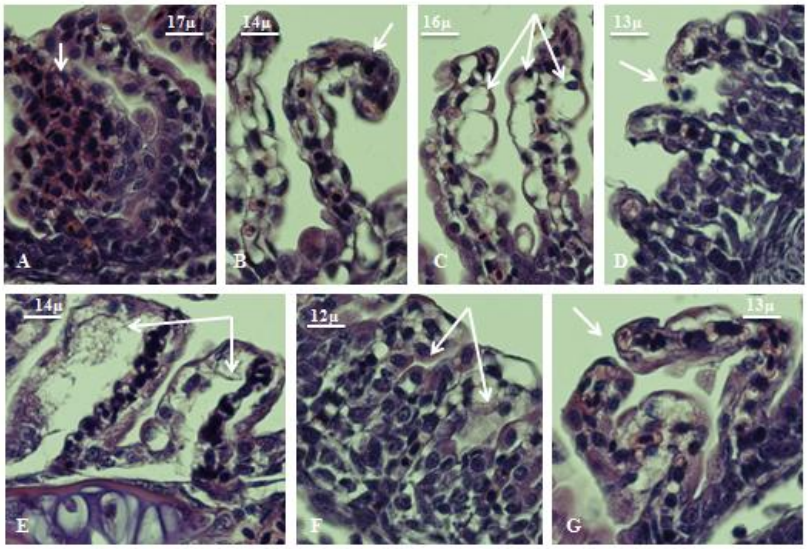

شکل ۲ تصاویر بخش‌های مختلف آبشش بچه ماهی قزل‌آلا پس از مواجهه با غلظت ۵ میلی‌گرم پروتئین کل در وزن خشک استخراج شده از موکوس شقایق دریایی(H&E)

(A) آنوریسم یا اتساع عروق درون لاملاهای آبششی ناشی از پرخونی شدید (40X)؛ **(B)** چماقی شدن انتهای لاملاها (40X)؛ **(C)** هایپرتروفی سلول‌های اپیتلیالی بر روی لاملاها (40X)؛ **(D)** نکروز سلول‌های اپیتلیالی (40X)؛ **(E)** ادم زیربافت پوششی در سطح وسیعی از لاملا (40X)؛ **(F)** جمع شدن لاملاها در ناحیهٔ بین لاملایی (40X)؛ **(G)** بدشکلی انتهای لاملاها (40X).

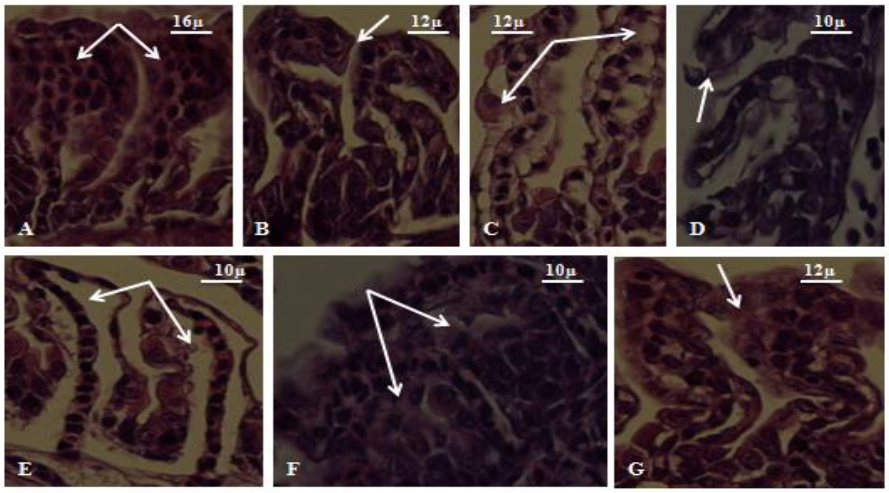

شکل ۳ انواع تغییرات بافتی مشاهده شده در آبشش بچه ماهی قزل‌آلا پس از مواجهه با غلظت ۱۰ میلی‌گرم پروتئین کل استخراج شده از موکوس شقایق دریایی (H&E)

(A) آنوریسم (40X)؛ **(B)** چماقی شدن انتهای لاملاها (40X)؛ **(C)** هایپرتوفی سلول‌های اپیتلیالی (40X)؛ **(D)** نکروز سلول‌های اپیتلیالی (40X)؛ **(E)** ادم زیربافت پوششی (40X)؛ **(F)** جمع شدن لاملاها در ناحیهٔ بین لاملایی (40X)؛ **(G)** بدشکلی انتهای لاملاها (40X).

[Downloaded from jfst.modares.ac.ir on 2024-10-12]

[DOR: 20.1001.1.23225513.1395.5.2.1.8]

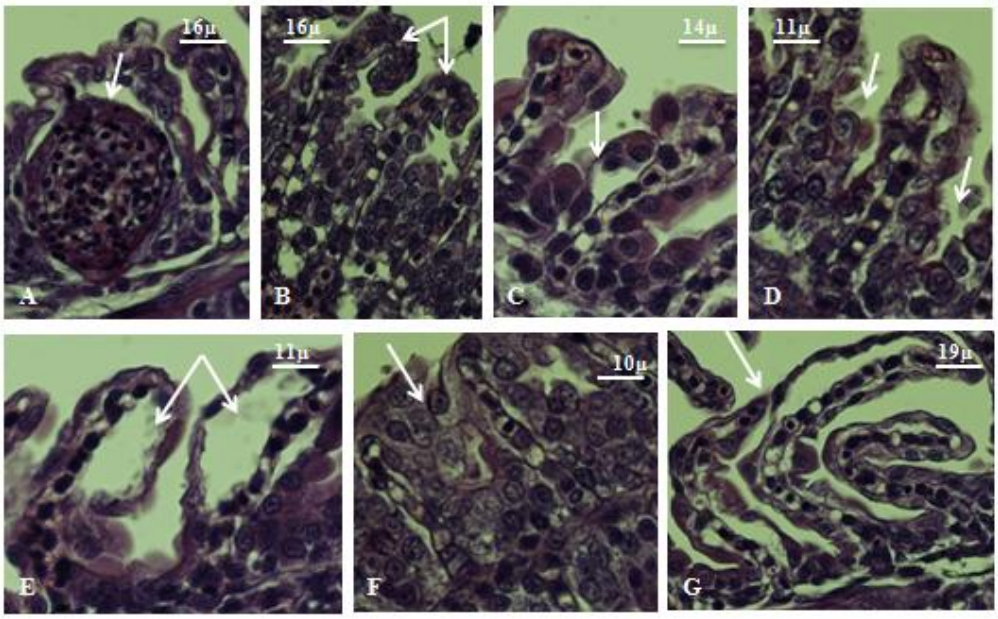

شکل ٤ انواع تغییرات بافتی مشاهده شده در آبشش بچه ماهی قزل‌آلا پس از مواجهه با غلظت ٢٤ میلی‌گرم پروتئین کل استخراج شده از موکوس شقایق دریایی (H&E)

(A) آنوریسم (40X). **(B)** چماقی شدن انتهای لاملاها (40X). **(C)** هایپرتروفی سلول‌های اپیتلیالی (40X). **(D)** نکروز سلول‌های اپیتلیالی (40X). **(E)** ادم زیربافت پوششی (40X). **(F)** نزدیک شدن لاملاها در ناحیهٔ بین لاملایی (40X). **(G)** بدشکلی انتهای لاملاها (40X).

جدول ١ خلاصه اثرهای آسیب بافتی پروتئین‌های موکوسی شقایق دریایی در بافت آبشش بچه ماهی قزل‌آلا

آسیب / تیمار	آنوریسم	چماقی شدن	هایپرتروفی	نکروز	ادم	نزدیک شدن لاملاها	بدشکلی انتهای لاملا
شاهد	–	–	–	–	–	–	–
٥ میلی‌گرم / وزن خشک	+	++	+	+	++	+	+
١٠ میلی‌گرم / وزن خشک	++	+++	++	++	+++	++	++
٢٤ میلی‌گرم / وزن خشک	+++	+++	++	+++	+++	+++	+++

نبود اثرهای آسیب بافتی (–)، کم (+)، متوسط (++)، زیاد (+++)

بحث

مطالعات پیشین نشان دادند که شقایق‌های دریایی جانورانی سمی هستند که مقادیر زیادی پپتید و پروتئین با ویژگی زیست فعالی متعدد تولید می‌کنند؛ از جمله می‌توان به ویژگی سیتولیزینی و نوروتوکسینی آنها اشاره کرد (Yeung et al., 2005؛ Shiomi and Honma, 2006). همچنین از سال‌ها پیش به‌دلیل وجود مقادیر قابل توجهی توکسین در پوشش موکوسی شقایق دریایی، موکوس

[Downloaded from jfst.modares.ac.ir on 2024-10-12]

[DOR: 20.1001.1.23225513.1395.5.2.1.8]

به‌عنوان منبعی برای استخراج پروتئین استفاده می‌شود (Primor, 1985). در مطالعه حاضر، مطابق با جداسازی اجزا براساس قطبیت پروتکل Ebada (۲۰۰۸) انجام گرفت و مشاهده شد که در مسیر جداسازی میزان پروتئین کل استخراجی کاهش می‌یابد.

از سوی دیگر، آبشش ماهیان اولین ارگان هدف برای سموم و رابط بین محیط داخلی و خارجی آنها است، از این‌رو تغییرات در اپیتلیوم آبشش به‌عنوان اندیکاتور خوبی از اثرهای سموم است (Jiraungkoorskul et al., 2003).

در مطالعه حاضر تغییرات بافتی مختلفی در آبشش بچه ماهی قزل‌آلای رنگین‌کمان قرار گرفته در معرض پروتئین موکوسی شقایق دریایی *S. haddoni*، شامل جمع شدن لاملاها در ناحیهٔ بین لاملایی، هایپرتروفی، آنوریسم، چماقی شدن، بدشکلی انتهای لاملاها، هایپرتروفی سلول‌های اپیتلیالی، ادم زیربافت پوششی و نکروز اپیتلیالی مشاهده شد. افزایش شدت ناهنجاری‌ها از دوز ۵ به ۲٤ میلی‌گرم پروتئین کل ارزیابی شد. مطالعات محدودی دربارهٔ تغییرات بافتی آبشش ماهی در اثر سموم شقایق دریایی انجام شده است که می‌توان به مطالعه Mebs (1994) اشاره کرد که نشان داد آبشش ماهیان *goldfish* و *Dascyllus aruanus* هنگام قرارگیری در معرض پروتئین همولیتیکی موکوس و بافت هموژنه شقایق‌های دریایی *Heteractis magnifica* و *Entacmaea quadricolor* دچار ناهنجاری‌هایی مانند از بین رفتن پوشش موکوسی، شکستن غشاهای سلول اپیتلیالی لاملاهای ثانویه، ادم زیربافت پوششی، نکروز سلول‌های اپیتلیالی، نزدیک شدن لاملاها در ناحیه بین لاملایی و چماقی شدن انتهای لاملاها شده است که با نتایج تحقیق حاضر مطابقت داشت.

بررسی‌های دقیق در مطالعه حاضر نشان داد که عوارض ایجاد شده در آبشش بسیار شبیه عوارضی هستند که در اثر انواعی از آلاینده‌های زیست‌محیطی در ماهیان به‌وجود می‌آیند. در بافت آبشش ماهی *Prochilodus scrofa* قرار گرفته در معرض مس، آسیب‌هایی همچون هایپرتروفی سلول‌های اپیتلیالی، آنوریسم، هایپرپلازی اپیتلیوم فیلامنت، نکروز سلولی، همجوشی لاملاهای ثانویه و پارگی رگ‌های خونی مشاهده شده است (Cerqueira and Fernandes, 2002). Sunitha و Sahai (1983) گزارش کردند که آبشش ماهی *Rasbora daniconius* قرار داده شده در معرض g-BHC، آسیب‌های بافتی آبششی مانند هایپرتروفی، نکروز اپیتلیالی، همجوشی لاملاها، هایپرپلازی و جداشدگی اپیتلیوم را نشان داد. ماهی *Cirrhinus mrigala* قرار گرفته در معرض مالاتیون، آسیب‌های آبششی مانند ادم و هایپرپلازی را نشان داد (Roy and Munshi, 1991). در بافت آبشش ماهی قزل‌آلای رنگین‌کمان *Oncorhynchus mykiss* قرار گرفته در معرض فاز محلول ترکیبات نفتی، انواعی از آسیب‌های آبششی از جمله جداشدگی اپیتلیوم لاملایی و هایپرتروفی سلول‌های اپیتلیالی گزارش شده است (Rudolph et al., 2001). Banaee و همکاران در سال ۲۰۱۳ نشان دادند که ماهی قزل‌آلا هنگامی‌که در معرض سم دیازینون قرار داده شد، آسیب‌های بافتی آبششی از جمله هایپرپلازی پوشش اپیتلیال تیغه‌های ثانویه، همجوشی در لاملاهای ثانویه، اتساع مویرگ‌های خونی، چماقی شدن، کوتاه شدن لاملاهای ثانویه و نکروز را نشان داد.

Cerqueira و Fernandes (2002) آسیب‌های بافت آبشش را براساس میزان احتمال بازگشت آنها به سه گروه تقسیم‌بندی کرده‌اند. گروه اول شامل تغییرات هایپرتروفی، هایپرپلازی سلول‌ها و تغییرات موکوس بوده که به بافت آبشش آسیب نمی‌زند، ولی ساختار طبیعی آبشش نمی‌تواند خودش را اصلاح کند. در گروه دوم تغییرات شدیدتر بوده

[Downloaded from jfst.modares.ac.ir on 2024-10-12]

[DOR: 20.1001.1.23225513.1395.5.2.1.8]

به‌طوری‌که عملکرد بافت را تحت تأثیر قرار می‌دهد (آنوریسم، اتصال لاملاها، تخریب اپیتلیوم لاملاها) و در گروه سوم تغییرات مانند نکروز شدن هستند که از ترمیم ساختار آبشش جلوگیری می‌کنند. در مطالعه حاضر در هر سه غلظت از پروتئین موکوس شقایق دریایی، تغییرات آسیب‌شناسی گروه ۱، ۲ و ۳ با هم مشاهده شده که می‌توانند عملکرد بافت آبشش (تنفس، تنظیم اسمزی، تنظیم یونی و دفع مواد زائد نیتروژنی) را مختل کنند و مرگ ماهی را به‌دنبال داشته باشند. همچنین ترشح زیاد موکوس در هر سه تیمار بررسی شده یکی از عواملی است که سبب اتصال لاملاهای ثانویه به هم شده و عاملی برای کاهش جریان آب و جذب مواد سمی می‌باشد، ولی در مقابل تبادل گازی را دچار مشکل کرده و در نهایت باعث مرگ ماهی می‌شود.

نتیجه‌گیری کلی: پروتئین‌های استخراجی از موکوس شقایق دریایی در غلظت‌های مختلف باعث ایجاد انواع آسیب‌های بافتی در آبشش بچه ماهی قزل‌آلای رنگین‌کمان می‌شود که این آسیب‌ها می‌تواند عملکرد بافت آبشش (تنفسی، اسمزی، یونی و دفع مواد نیتروژنی) را مختل کند و در نهایت باعث مرگ ماهی شود.

منابع

Banaee, M., Sureda, A., Mirvagefei, A. and Ahmadi, K. 2013. Histopathological Alterations Induced by Diazinon in Rainbow trout (*Oncorhynchus mykiss*), International Journal of Environmental Research, 7(3), 735-744.

Benson, A. A. and Muscatine, L. 1974. Wax in coral mucus: Energy transfer from corals to reef fish, Limnology. Oceanography, 19: 810-814.

Bradford, M. (1976). A rapid and sensitive method for the quantitation of microgram quantities of protein utilizing the principle of protein-dye binding, Analytical Biochemistry, 72(1-2): 248-254.

Brown, B. and Bythell, J. 2005. Perspectives on mucus secretion in reef corals, Marine Ecology Progress Series, 296: 291-309.

Castañeda, O. and Harvey, A. L. 2009. Discovery and characterization of cnidarian peptide toxins that affect neuronal potassium ion channels, Toxicon, 54(8): 1119-1124.

Cerqueira, C. C. C. and Fernandes, M. N. 2002. Gill tissue recovery after copper exposure and blood parameter responses in the tropical fish *Prochilodus scrifa*, Ecotoxicology and Environmental Safety, 52: 83-91.

Chen, J. Y., Oliveri, P., Gao. F., Dornbos, S. Q., Li, C. W., Bottjer, D. J. and Davidson, E. H. 2002. Precambrian animal life: probable developmental and adult cnidarian forms from Southwest China, Developmental Biology, 248(1): 182-196.

Crossland, C., Barnes, D. and Borowitzka, M. 1980. Diurnal lipid and mucus production in the staghorn coral *Acropora acuminata*, Marine Biology, 60(2-3): 81-90.

Denny, M. W. 1989. Invertebrate mucus secretions: Functional alternatives to vertebrate paradigms. In: Chantler E, Rat- Cliffe NA (eds) Mucus and Related Topics, Symposia of the Society for Experimental Biology, 43: 337–366.

Dixon, J., Strugala, V., Griffin, S., Welfare, M., Dettmar, P., Allen, A. and Pearson, J. 2001. Esophageal mucin: an adherent mucus gel barrier is absent in the normal esophagus but present in columnar-lined Barrett's esophagus, The American Journal of Gastroenterology, 96(9): 2575-2583.

Ebada, S. S., Edrada, R. A., Lin, W. and Proksch, P. 2008. Methods for isolation, purification and structural elucidation of bioactive secondary metabolites from marine invertebrates, Nature Protocols, 3: 1820-1831.

Frazão, B., Vasconcelos, V. and Antunes, A. (2012). Sea anemone (cnidaria, anthozoa, actiniaria) toxins: an overview, Marine Drugs, 10(8): 1812.

Honma, T. and Shiomi, K. 2006. Peptide toxins in sea anemones: Structural and functional aspects Marine, Biotechnology, 8: 1–10.

[Downloaded from jfst.modares.ac.ir on 2024-10-12]

[DOR: 20.1001.1.23225513.1395.5.2.1.8]

Mebs, D. 2009. Chemical biology of the mutualistic relationships of sea anemones with fish and crustaceans, Toxicon, 54(8): 1071-1074.

Moran, Y., Gordon, D. and Gurevitz, M. 2009. Sea anemone toxins affecting voltage-gated sodium channels–molecular and evolutionary features, Toxicon, 54(8): 1089-1101.

Primor, N. 1985. Pharyngeal cavity and the gills are the target organ for the repellent action of pardaxinin shark, Experientia, 41: 693-695.

Riguera, R. 1997. Isolating bioactive compounds from marine organisms, Journal of Marine Biotechnology, 5: 187-193.

Roy, P.K. and Munshi, S. 1991. Malathion induced structural and morphometric changes of gills of a freshwater major carp *Cirrhinus mrigala* (Ham), Journal of Environmental Biology, 12: 79-87.

Rudolph A., Yanez R. and Troncoso L. 2001. Effects of exposure of *Oncorhynchus mykiss* to the water accommodated fraction of petroleum hydro-carbons, Bulletin and Toxicology, 66:400-406.

Sunitha, S. and Sahai, S. 1983. Histopathological changes in the gills of *Rasbora daniconius* induced by g-BHC, Journal of Environmental Biology, 5: 65–69.

Vacelet, E. and Thomassin, B. 1991. Microbial utilization of coral mucus in long term in situ incubation over a coral reef, Hydrobiologia, 211:19–32.

Wild, C., Huettel, M., Klueter, A., Kremb, S. G., Rasheed, M. Y. M. and Jørgensen, B. B. 2004a. Coral mucus functions as an energy carrier and particle trap in the reef ecosystem, Nature, 428: 66-70.

Wild, C., Rasheed, M., Werner, U., Franke, U., Johnstone, R. and Huettel, M. 2004b. degradation and mineralization of coral mucus in reef environments, Marine Ecology Progress Series, 267: 159-171.

Yeung, S. Y., Thompson, D., Wang, Z., Fedida, D. and Robertson, B. 2005. Modulation of Kv3 subfamily potassium currents by the sea anemone toxin BDS: significance for CNS and biophysical studies, Journal of Neuroscience, 25: 8735–8745.

Jiraungkoorskul, W., Upatham, E. S., Kruatrachue, M., Sahaphong, S., Vichasri-Grams, S. and Pokethitiyook, P. 2003. Biochemical and histopathological effects of glyphosate herbicide on Nile tilapia (*Orecohromis niloticus*), Environmenta Toxicology, 18: 260–267.

Khodabandeh, S. and Fouchereau-Peron, M. 2012. Evidence for the Presence of CGRP-Like Molecules in the *Artemia urmiana* (Crustacean, Anostraca), Protein (In press).

Khodabandeh, S. G., Charmantier. C., Blasco. E., Grousset. and M. Charmantier-Daures. 2005a. Ontogeny of the antennal glands in the crayfish, *Astacus leptodactylus* (Crustacea, Decapoda): immunolocalization of Na^+ / K^+-ATPase, Cell and Tissue Research, 319(1): 167-174.

Khodabandeh, S., Shahriari, Moghaddam. M. and Abtahi, B. 2009. Changes in chloride cell abundance, Na^+/K^+-ATPase immunolocalization and activity in the gills of golden grey mullet, *Liza aurata*, fry during adaptation to different salinities, Yakhteh, 11(1): 49-54.

Khosravi, S., Khodabandeh, S. and Agh, N. 2012. Effects of salinity and ultraviolet radiation on bioaccumulation of mycosporines-like amino acids in *Artemia urmiana* and *parthenogenetic Artemia*, Photochemistry and Photobiology, 12(45): 1245-1251.

Krupp, D. A. 1985. An immunochemical study of the mucus from the solitary coral *Fungia scutaria* (Scleractinia, Fungiidae), Bulletin of Marine Science, 36:163–176.

Martoja, R. and Martoja-Pierson, M. 1967. Initiation aux techniques de l´histologe animale, Paris: Masson et Cie, 345p.

Mebs, D. and Kauferstein, S. 2005. Ichthyotoxicity caused by marine cone snail venoms, Toxicon, 46(3): 355-356

Mebs, D. 1994. "Anemonefish symbiosis: Vulnerability and resistance of fish to the toxin of the sea anemone," Toxicon, 32(9): 1059-1068.

[Downloaded from jfst.modares.ac.ir on 2024-10-12]

[DOR: 20.1001.1.23225513.1395.5.2.1.8]

Fisheries Science & Technology
TMU
Scientific - Research Journal Vol. 5, No. 2, Summer 2016

Extraction of protein from sea anemone, *Stichodactyla haddoni* mucus and assessing their histopathological effects on the gills of rainbow trout, *Oncorhynchus mykiss*

Razieh Salehpour[1*], Saber Khodabandeh[2]

1- MS.C. Student, Department of Marine Biology, Faculty of Marine Sciences, Tarbiat Modares University, Nur
2- Associate Prof., MS.C. Student, Department of Marine Biology, Faculty of Marine Sciences, Tarbiat Modares University, Nur

Received: 22.04.2015 Accepted: 15.05.2016
*Corresponding author: surp78@gmail.com

Abstract:

Protein compounds were extracted from the mucus of sea anemone, *Stichodactyla haddoni*, and their effects on the gills of rainbow trout, *Oncorhynchus mykiss* were examined. Sea anemone samples were collected from the intertidal zone of the eastern coast of Hormuz Island and frozen samples were transported to the laboratory. Then the mucus was extracted using of the PBS solvent and doses of 5, 10 and 24 mg/dry weight of total protein was injected into the tail vein of the fish. Upon the inactivation of fish, histopathological changes were examined using of the classical histological method. Lethal signs were observed in the gills, including aneurysm, hypertrophy of epithelial cells, lamella clubbing and deformation, subepithelial edema, lamella congestion in the interlamellar region and necrosis. The damages were more serious with increasing doses. The results showed that protein compositions of the mucus can cause numerous lesions in the gill tissue of fish, which act as an excretory, respiratory and ionic regulation tissue, the failure of which can lead to failure of fish's vital functions that can be one of the reasons for the death of the hunted fish.

Keywords: Gill, Protein of mucus, Histopathologic, *Stichodactyla haddoni*, *Oncorhynchus mykiss*

[Downloaded from jfst.modares.ac.ir on 2024-10-12]

[DOR: 20.1001.1.23225513.1395.5.2.1.8]